



LUND UNIVERSITY

ABC om - Akut buk hos barn.

Salö, Martin; Anderberg, Magnus

Published in:
Läkartidningen

2014

[Link to publication](#)

Citation for published version (APA):

Salö, M., & Anderberg, M. (2014). ABC om - Akut buk hos barn. *Läkartidningen*, 111(46).
<http://www.ncbi.nlm.nih.gov/pubmed/25584536?dopt=Abstract>

Total number of authors:

2

General rights

Unless other specific re-use rights are stated the following general rights apply:

Copyright and moral rights for the publications made accessible in the public portal are retained by the authors and/or other copyright owners and it is a condition of accessing publications that users recognise and abide by the legal requirements associated with these rights.

- Users may download and print one copy of any publication from the public portal for the purpose of private study or research.
- You may not further distribute the material or use it for any profit-making activity or commercial gain
- You may freely distribute the URL identifying the publication in the public portal

Read more about Creative commons licenses: <https://creativecommons.org/licenses/>

Take down policy

If you believe that this document breaches copyright please contact us providing details, and we will remove access to the work immediately and investigate your claim.

LUND UNIVERSITY

PO Box 117
221 00 Lund
+46 46-222 00 00

ABC om

Akut buk hos barn

MARTIN SALÖ, doktorand,
ST-läkare

martin.salo@skane.se

MAGNUS ANDERBERG, med dr,

överläkare; båda barn- och
ungdomskirurgiska kliniken,

Skånes universitetssjukhus,

Lund

Barn får ofta akuta buksymtom, som i ca 80 procent av fallen beror på självbegränsande tillstånd och sjukdomar som obstipation, viros eller gastroenterit [1-3]. Vissa får aldrig en klar diagnos. Observationsstudier visar att 1-3 procent av barn med akut buk opereras och 17-19 procent behandlas med antibiotika [2-5]. Noggrann anamnes och status, indicerade röntgenundersökningar och riktad provtagning ger möjlighet att bedöma barnets tillstånd och, utifrån barnets ålder, skapa en helhetsbild för att skilja farliga diagnoser från harmlösa tillstånd.

SJUKDOMSPANORAMA

Sjukdomspanoramat vid akut buk hos barn skiljer sig från akut buk hos vuxna [6]. Vissa tillstånd och barnets ålder kan därför tjäna som vägledning i diagnostiken, men en diagnos kan aldrig uteslutas utifrån barnets ålder. Vidare är det hos barn vanligt med extraabdominella orsaker (tex pneumoni, tonsillit, Henoch-Schönleins purpura och diabetes), vilket ställer krav på anamnes och status. Här beskrivs de viktigaste »kirurgiska« tillstånden hos barn med akut buk.

Obstipation. Förstoppning är en mycket vanlig orsak till buksmärtor hos barn. Smärtan förläggs till vänster eller höger fossa och kan vara intermitterent, kopplad till matintag eller kontinuerlig med kraftigare knip. Uppspändhet och flatulens förekommer. Anamnestiska uppgifter om avföringens konsistens är svårtolkade och osäkra (om inte barnet har blöja). I de flesta fall av obstipation saknas tydlig anamnes.

Appendicit. Appendicit är den vanligaste orsaken till operation vid akut buk hos barn >1 år. Livstidsrisken att insjukna är 7 procent [7]. Appendicit har högst incidens i 10-25 års ålder och är relativt ovanlig <4 års ålder, men i denna grupp är över 50 procent perforerade vid diagnos [8], vilket delvis förklaras av mer diffusa symtom. Främst de yngsta barnen har mer atypiskt insjuknande, tex afebrilitet och ingen anamnes på smärtvandring. Leukocytos, neutrofil och CRP-stegring behöver inte föreligga. Appendicit (framför allt appendicitabscess) kan leda till diarré, vilket kan ge differentialdiagnostiska problem. Retrocekal appendicit ger mindre smärta, vilket ofta fördröjer diagnosen. De viktigaste differentialdiagnoserna är mesenteriell lymfadenit, terminal ileit, (viral) gastroenterit, obstipation och viros. Ovanligare differentialdiagnoser är ovarialtorsion, Mb Crohn och Yersinia-infektion.

Invagination. Invagination har en incidens på ca 1/500, och 80-90 procent av fallen sker hos barn <2 år; tillståndet är 3 gånger vanligare hos pojkar [9]. Barnet får kraftiga intervallsmärtor, skriker och drar upp benen. Mellan attackerna är barnet opåverkat. När invaginatet kvarstår och leder till stas med ödem i tarmväggen blir smärtorna kontinuerliga, barnet kräks



Foto: Colourbox

Små magar kräver speciell handläggning.

»BARN ÄR INTE SMÅ VUXNA«

Anatomiska skillnader

- Andra kroppsproportioner och mer organ/volymerhet
- Peritonit mindre tydlig
- Lever och mjälte tar upp en större del av bukhålan

Fysiologiska skillnader

- Känsligare för hypoxi
- Blir lättare dehydrerade och hypovolema
- Starkare autonoma reflexer (tex upprätthållande av blodtryck), snabb försämring vid dekomensation
- Sämre temperaturreglering och blir lättare hypoterma
- Renalt blodflöde och glomerulär filtration är inte fullt utvecklad <2 års ålder

- Nedsatt natriumutsöndring och därmed risk för hyperten dehydrering <8 månaders ålder
- Långsammare metabolism av läkemedel

- Andra normalvärden för vitala parametrar

Psykologiska skillnader

- Ökad rädsla och oro, vilket bl a kan göra det svårt att tolka vitala parametrar
- Medverkar sämre till undersökning
- Svårare förklara symtomen
- Annorlunda farhågor och föreställningar

NORMALVÄRDEN VITALA PARAMETRAR

| Ålder | Andningsfrekvens, andetag/min | Puls, slag/min | Systoliskt blodtryck, mm Hg |
|---------|-------------------------------|----------------|-----------------------------|
| 1-3 mån | 30-60 | 110-160 | 70-95 |
| 1 år | 20-30 | 90-120 | 80-110 |
| 3 år | 20-30 | 80-120 | 80-110 |
| 5 år | 18-25 | 70-110 | 80-110 |
| 7 år | 18-20 | 60-90 | 80-115 |
| 9 år | 15-20 | 60-80 | 90-120 |
| 12 år | 12-20 | 60-80 | 90-120 |
| 14 år | 12-16 | 60-80 | 90-120 |

ofta och buken ömmar. Blodig diarré är ett sent tecken. Ibland kan invagination palperas, ofta i höger fossa. Vanligast är ileokolisk invagination, som i 80–90 procent av fallen kan reponeras med hjälp av kolonröntgen [10]. I annat fall krävs operation. Differentialdiagnoser är ileus, obstipation och gastroenterit.

Meckels divertikel. Meckels divertikel, en rest av ductus omphalo-entericus på distala ileum, orsakar oftast gastrointestinal blödning sekundärt till ulkus i ektopisk ventrikelslemhinna. Invagination och ileus ses också. Differentialdiagnoser vid nedre gastrointestinal blödning är nedsvält blod från bröstvårtan vid amning eller vid näsblod, mjölkproteinallergi, ulkus, infektiös enterit/kolit och inflammatorisk tarmsjukdom (IBD). Blödning från Meckels divertikel är ofta anemiserande.

Malrotation med volvulus. Under fosterstadiet ska tarmen rotera 270 grader. Inkomplett rotation förekommer hos 1/1 000. Bara 1/4 000–6 000 barn får symtom, 30 procent före 1 års ålder [11]. Tarmen kan snurra fritt kring sin egen infästning, volvulera, med buksmärta, gallfärgade kräkningar, allmänpåverkan och i värsta fall ileus som följd. Ibland förekommer attacker med buksmärta och kräkningar, ofta kopplade till matintag.

Pylorusstenos. 3/1 000 barn, varav 80 procent pojkar, utvecklar hypertrofisk pylorusmuskel vid 2–12 veckors ålder [12]. Barnet insjuknar med matningssvårigheter, kaskadkräkningar och viktneidgång. Kräkningarna är aldrig gallfärgade. Vanligaste differentialdiagnosen är övermatning.

Ljumskräck (inklämt). Ljumskräck hos barn är oftare inklämt än hos vuxna. Prematura barn har ökad incidens och ökad risk för recidiv. Ljumskräck är 5 gånger vanligare hos pojkar än hos flickor [13]. Hos blöjbarn söker föräldrarna då de noterat en resistens i ljumsken. Vanliga differentialdiagnoser är lymfadenopati, retraktil testikel och hydrocele funiculi.

Testistorsion. Testistorsion förekommer i alla åldrar men har två incidenstoppar, perinatalt/intrauterint och i puberteten. Torsionen förklaras av anatomisk avvikelse eller testikeltrauma. Funikelns torsion leder till upphävt blodflöde till testikel/epididymis, vilket leder till akut ensidig (ischemisk) smärta i skrotum. Inom den närmaste timmen utvecklas unilaterala rodnad, svullnad och ömhet. Ibland är symtomen ospecifika med enbart buksmärter och kräkningar. Intermittent torsion med intermittenta symtom förekommer också. Varken anamnes eller statusfynd kan signifikant skilja testistorsion från andra orsaker till akut skrotum [14]. Patienten tenderar dock att söka tidigare vid testistorsion. De vanligaste differentialdiagnoserna är skrotalt ljumskräck, epididymit och torsion av Morgagnis hydatis. Åtgärden är akut exploration.

HANDLÄGGNING

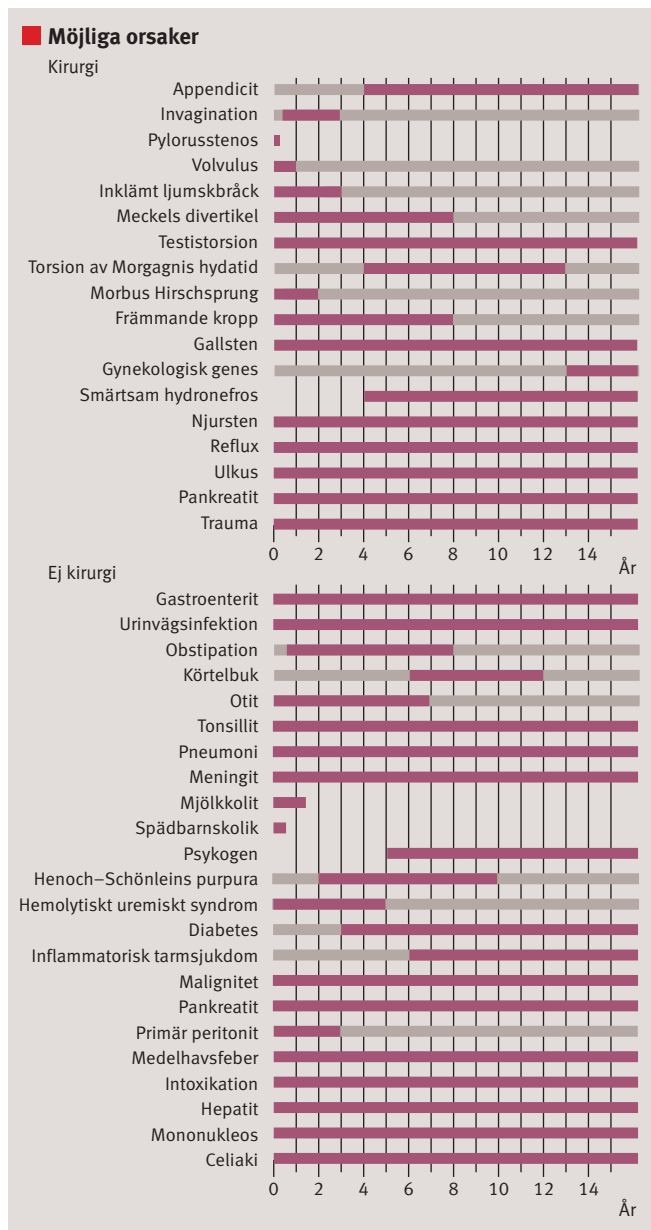
Livshotande tillstånd som kräver akuta åtgärder ska utslutas. Anamnes, status, blodprov och bilddiagnostik kan avslöja etiologin till det akuta buktillståndet.

Anamnes

Utvecklingsaspekten vid bedömning av barn med akut buk ska beaktas. Barn >5 år kan ofta beskriva både smärta, dess lokalisering och andra symtom pålitligt, även om anamnesen inhämtas från föräldern. Hos tonåringar kan man överväga att ta anamnes utan förälders närvaro. Hos yngre barn ska även neonatalperioden, tillväxt och uppfostringsbesvär efterfrågas.

Status

Fråga inte barnet om lov att undersöka. Det kan resultera i ett nekande svar. Vinn barnets förtroende, det är tidsbesparande.



Möjliga orsaker till akut buk hos barn och vanliga diagnoser i olika åldrar. Efter Lindsten M och Ivarsson K [6].

MEKANISKT TARMHINDER/ILEUS

Vanligaste orsakerna till mekaniskt tarmhinder/ileus hos barn efter neonatalperioden

- Pylorusstenos
- Invagination
- Inklämt ljumskräck
- Adherensileus
- Malrotation
- Komplikation till appendicit
- Meckels divertikel

»Fråga inte barnet om lov att undersöka. Det kan resultera i ett nekande svar. Vinn barnets förtroende, det är tidsbesparande. Tala lugnt och förklara vad du ska göra.«

■ ANAMNES [1, 2, 5, 20]

Smärta. Smärtan hos yngre barn förläggs ofta till naveln oavsett tillstånd. Hur debuterade smärtan; plötsligt eller smygande? Smärtvandring? Intervallkaraktär? Duration? Vad förvärrar eller lindrar smärtan?
Matintag och vikt. Aptit och matintag skvallrar om barnets allmäntillstånd. Viktnedgång är viktigt att känna till vid tecken på dehydrering. När åt och drack barnet senast? Aptit? Illamående? Vikt och viktnedgång?
Kräkningar. Kräkning är ett vanligt men ospecifikt symtom och behöver inte innebära att barnets sjukdomstillstånd är av abdominellt ursprung. Vilken frekvens? Färg? Kopplad till matintag? Kaskadkaraktär?
Avföring. Förekomst av diarré indikerar gastroenterit, men kan förekomma vid urinvägsinfektion, appendicit och obstipation. Förekomst av förstoppning är en osäker anamnestic uppgift, eftersom tillståndet är vanligt förekommande. Avföringsfrekvens? Konsistens? När hade barnet avföring senast? Gasavgång? Blod? Melena?
Miktion. Barn >5 års ålder har oftast klassiska symtom vid urinvägsinfektion (trängning-

ar och sveda), medan barn i åldern 2–5 år oftare har feber och buksmärta. Hos spädbarn förekommer ofta mer ospecifika symtom som kräkningar. Hos små barn är miktionsvolym svåra att bedöma, men man kan fråga när blöjan var våt senast. Symtom på urinvägsinfektion? Minskad/ökad volym? Hematuri?
Feber. Feber ses hos cirka två tredjedelar av barn med akut buk. Bakteriella infektioner som ger feber och buksmärta kan vara streptokock A-tonsillit, urinvägsinfektion, basal pneumoni och gynekologiska infektioner (PID; pelvic inflammatory disease). Har barnet haft feber och i så fall när? Vilken temperatur? Har febernedsättande hjälpt?
Infektion. Halsont? Ont i öra? Förkylningssymtom? Hosta?
Gynekologi. Gynekologiska besvär bör efterfrågas hos flickor som debuterat sexuellt eller kommit i puberteten. Har flickan haft menarke? När hade flickan menstruation senast? Ökade flytningar?
Trauma. Trauma ska alltid efterfrågas!

■ LABORATORIEANALYSER

U-sticka. Icke-invasivt test som bör tas på alla barn med buksmärta. Mikroskopisk hematuri kan indikera urinvägsinfektion, njursten, Henoch–Schönleins purpura, hemolytiskt uremiskt syndrom, men också appendicit som ligger an mot blåsan/uretären. Leukocyturi indikerar oftast urinvägsinfektion, men kan också ses vid appendicit som retar blåsan. Ketonuri kan ses vid fasta/kräkningar och vid diabetisk ketoacidosis. U-hCG bör tas frikostigt på alla unga kvinnor.
B-leukocyter och P-CRP. Tas vid misstanke om allvarigare infektion eller inflammation. Leukocyter stiger snabbast vid infektion och inflammation, medan CRP släpar efter. Tillsammans kan de ge information om var i sjukdomsförloppet patienten befinner sig.
Hemoglobin (Hb). Tas framför allt vid misstanke om blödning (normalt värde utesluter dock inte akut blödning). Högt Hb kan indikera dehydrering.
Elektrolytstatus (natrium, kalium, kreatinin). Tas vid

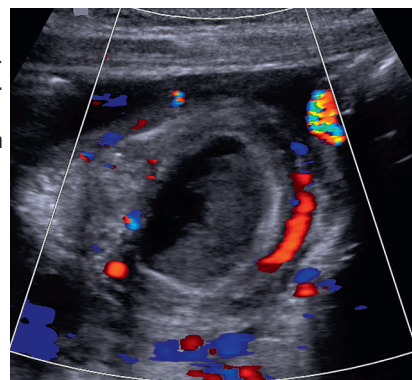
misstanke om dehydrering och inför intravenös vätskebehandling. Kreatininstegring kan ses vid dehydrering men även vid postrenalt avflödeshinder.
Syra–bas (pH och BE). Acidosis är ett allvarligt tecken med flera bakomliggande orsaker. Negativt basöverskott (BE) ses ofta vid dehydrering. Hypokloremisk, hypokalemisk alkalos ses typiskt vid pylorusstenos.
Glukos. Hypoglykemi kan ibland ses vid kräkningar och diarré. Provet ska tas också vid minsta misstanke om diabetes.
Leverstatus och P-amylas. Tas vid misstanke om sjukdom i lever, gallvägar och pankreas. Observera att S-ALP ofta är högt på växande barn (skelettursprung) och kan stiga vid virusinfektioner.
Övrigt. Laktat, F-Hb, Strep-A (vid misstanke om grupp A-streptokockorsakad tonsillit), BAS-test (blodgruppskontroll och antikroppsscreening) tas inför akut större operation.

Observera att vissa prov har olika referensintervall vid olika åldrar.

■ STATUS OCH STATUSFYND

| Status | Statusfynd |
|--------------------------|--|
| Allmäntillstånd | Smärtpåverkan, dehydrering, ikterus, hudutslag (purpura, petekier, exantem), aceton-doft, andningspåverkan, nackstelhet |
| Vitala parametrar | <i>Feber:</i> Infektion, inflammation <i>Takypné:</i> Lungsjukdom (tex pneumoni) eller kompensatoriskt svar vid metabol acidosis sekundär till allvarligt tillstånd <i>Takykardi:</i> Feber, smärta, rädsla eller sjunkande blodtryck <i>Desaturation:</i> Lungsjukdom <i>Hypotoni:</i> Svår dehydrering, sepsis, blödning |
| Buk | |
| Inspektion | <i>Asymmetri:</i> Bräck, urinretention, passagehinder, abscess. Uppspändhet: Ileus, ascites, tympanism |
| Auskultation | Sparsamma/tysta tarm ljud (ileus), klingande tarm ljud (mekaniskt ileus), ökade tarm ljud (gastroenterit) |
| Perkussion | Tympanism (gasfyllda, eventuellt utspända tarmar av olika anledningar) eller dämpning (ascites) |
| Palpation | <i>Peritonitretning:</i> Om i höger fossa, oftast appendicit <i>Resistens:</i> Invagination, obstipation, abscess och tumör (sällsynt) <i>Obstipation:</i> Mjuk buk, diffus ömhet, lätt till måttlig tympanism |
| Yttre genitalia | |
| Färgförändring | <i>Rodnad:</i> Epididymit, testikeltorsion, idiospatiskt skrotalödem. Vid torkverad Morgagnis hydatid kan en mörkblå resistens (blue dot sign) ses genom huden i övre testikelpolen |
| Svullnad | Kan ses vid såväl hydrocele (genomlysbar) och testikeltorsion som epididymit. Vid idiopatiskt skrotalödem är enbart skrotalhuden svullen. |
| Ömhet | Enbart epididymis vid epididymit. Enbart i övre testispolen vid Morgagnis hydatid. Hela testikeln och epididymis vid testistorsion. |
| Kremasterreflex | Reflexen är ofta, men inte alltid, utsläckt vid testistorsion, vilket dock inte är patognomont |
| Per rectum | <i>Fekalom:</i> Indikerar förstoppning, men frånvaro av fekalom utesluter inte obstipation. Resistens ut mot sidorna eller i fossa Douglasi kan kännas vid abscesser i området <i>Blod:</i> Analfissur, födoämnesallergi, infektiös enterit/kolit, Meckels divertikel, invagination, lokal blödning i anus/rektum, inflammatorisk tarmsjukdom, hemolytiskt uremiskt syndrom <i>Melena:</i> Meckels divertikel, ulkus <i>Blåsljud:</i> Är oftast fysiologiskt, tex vid feber <i>Krepitationer:</i> Pneumoni |
| Hjärta/lungor | Tonsillit och otit |
| Mun, svalg, öron | Artrit |
| Höftleder | |

Tidigare frisk pojke som diagnostiserats med Henoch–Schönleins purpura 5 dagar tidigare. Inkom med kräkningar och kraftiga buksmärter av intervallkaraktär sedan 1 dygn. Ultraljud påvisade ett invaginat i höger fossa med hyperemi i tarmväggen. Reponering via kolonröntgen misslyckades, varför pojken opererades.



de. Tala lugnt och förklara vad du ska göra. Barnet kan sitta kvar hos föräldern så länge det är möjligt. Att först låtsas undersöka föräldern eller låta barnet leka med stetoskopet kan lugna barnet.

Allmäntillstånd och vitala parametrar ska bedömas. Hur betar sig barnet? Barn med peritonit ligger still på britsen. Slöhet hos barnet är ett varningstecken. Tecken på dehydrering ska eftersökas genom att bedöma hudturgor och förekomst av insjukna ögon, torra slemhinnor och insjunken fontanell (spädbarn). Bedöm hudkostym avseende blekhet, kyla, ikterus och hudutslag. Yngre barn bukandas vanligen, och nedsatta andningsrörelser eller stänkande andning kan tyda på uttalad buksmärta och/eller peritonit. Utöver bukstatus och vitala parametrar ska även övriga organsystem undersökas för att inte missa extraabdominella orsaker. Ju yngre barnet är, desto viktigare är denna del av undersökningen.

Bukstatus. Vid undersökning av buken ska barnet ska ligga plant på britsen med lätt böjda ben. Inspektera, auskultera och palpera buken, inklusive bräckportar. Bedöm direkt och indirekt släppömhet. Peritonit kan vara svår att bedöma i tidigt skede och hos de minsta barnen. Att be barnet hoppa på ett ben eller hosta är ett bra test för att avslöja peritonitretning.

Rektalundersökning. Rektalundersökning på barn bör utföras endast om det bidrar till differentialdiagnostik. Rektalundersökning är inte användbar vid diagnos av appendicit [2, 15]. Hård avföring i ampullen kan tyda på förstoppning, men innebär inte att detta orsakar barnets buksmärta, eftersom obstipation är ett mycket vanligt tillstånd. Frånvaror av avföring rektalt utesluter heller inte obstipation.

Yttre genitalia. Yttre genitalia ska undersökas hos pojkar med akut buksmärta. Skrotum undersöks avseende rodnad/missfärgad skrotalhud och svullnad. Svullnad genomlysas med ficklampa. Skrotalbräck kan också vara genomlysbar hos spädbarn. Testiklar inspekteras och palperas med barnet i stående och liggande. Detta kan underlätta bedömning av kommuniserande hydrocele (minskar i liggande) och underlätta bedömningen av bräckportar. Kremasterreflexen (finns sällan <6 månaders ålder) undersöks bilateralt genom att stryka med fingret på insidan av proximala delen av låret.

Gynekologisk undersökning. Flickor med misstänkt gynekologisk sjukdom bör remitteras till gynekolog. Gynekologisk undersökning är aktuell främst hos flickor som haft menarke eller debuterat sexuellt.

Laboratorieanalyser

Provtagning tas med riktad misstanke och med beaktande av patientens ålder. Bedövning med EMLA ska användas på små barn och på övriga barn som önskar detta.

Bilddiagnostik

Buköversikt och ultraljud ger ofta tillräcklig bilddiagnostisk information och utsätter inte barnet för höga stråldoser. Datortomografi kräver oftast sedering av yngre barn för att de ska ligga stilla.

All bilddiagnostik har potentiella diagnostiska fallgropar. Exempelvis kan buköversikt påvisa obstipation, men rikliga mängder skybala kan vara ett normalfynd. Vid misstanke om testistorsion hos barn bör man inte använda ultraljud (med/utan färgdoppler), eftersom det endast ger en ögonblicksbild och vid t ex intermittent torsion kan ge en svårtolkad bild (hyperemi i stället för upphävt blodflöde). Sensitivitet och specificitet för ultraljud vid testikeltorsion hos vuxna är 89 procent respektive 99 procent, desamma hos barn [16]. Testiklar hos prepubertala pojkar har dock ett mindre och asymmetriskt

RADIOLOGI [21,22]

Buköversikt

- Obstipation (kan vara normalfynd), obstruktion/ileus (gas-/vätskenivåer, vidgade tarmar, gasfördelning), tarmperforation (fri gas) och indirekta tecken till fri vätska i buken
- Främmande kropp (om röntgentät). Eventuellt kan liknande föremål seströntgas

Ultraljud

- Sjukdomar i lever-/gallvägar och urogenitala tillstånd (t ex hydronefros, ovarialcysta)
- **Appendicit:** Sensitivitet och specificitet runt 85 procent respektive 95 procent. Kan aldrig utesluta appendicit. Kan användas vid appendicitabscess men kan inte utesluta mindre abscesser
- **Invagination:** Mycket hög sensitivitet och specificitet
- **Malrotation:** Kan ge misstanke om (vena och arteria mesentericas inbördes läge) men inte utesluta malrotation
- Etablerad standardmetod vid pylorusstenos

- Epididymit
- Ovarialtorsion (obs! fylld blåsa är ett måste för att ovarier ska ses)

Datortomografi

- Hög sensitivitet och specificitet vid misstanke om appendicit, appendicitabscess, pankreatit
- Alltid vid trauma och misstanke om skador på intraabdominella, parenkymatösa organ
- Aldrig förstahandsval vid appendicit, trots något högre sensitivitet och specificitet än ultraljud

Övrig radiologi

- Passageröntgen är efter buköversikt nästa steg i utredningen av mekanisk ileus. Vid malrotation är »övre passageröntgen« det bästa sättet att visualisera duodenumsläge och således den enda undersökningen som säkert kan utesluta malrotation
- Kolonröntgen vid invagination

SYMPTOM VID DEHYDRERING

Grad av dehydrering (procent viktnedgång)

- **Måttlig dehydrering (5 procent):** Minskad urinproduktion, torra slemhinnor, insjunken fontanell
- **Svår dehydrering (ca 10 procent):** Urinproduktionen minskar ytterligare (ibland anuri), påverkat allmäntillstånd, irritabel eller somnolent, takykardi, perifert kall
- 1 procent förlust motsvarar ca 10 ml/kg

Typ av dehydrering (P-natrium)

- Isoton: 130–145 mmol/l
- Hypoton: <130 mmol/l
- Hyperton: >150 mmol/l eller 145 mmol/l och P-klorid >115 mmol/l

VÄTSKEBEHANDLING VID DEHYDRERING [23]

Isoton och hypoton dehydrering

- Ringer-acetat
- Buffrad 2,5-procentig glukos 12,5 ml/kg/h i 4 timmar vid måttlig dehydrering. Vid utebliven effekt upprepas dosen med eventuellt något kortare tidsintervall samtidigt som man ger underhållsbehandling
- **Hyperton dehydrering**
- Ringer-acetat
- Natriumklorid (9 mg/ml)
- Initialt 12,5 ml/kg/h i 4 timmar

Chock

- Ringer-acetat
- Albumin (50 mg/ml)
- Ringer-acetat ges med 20 ml/kg som bolus. Om utebliven effekt kan albumin ges med 20 ml/kg. Kontakta narkosläkare
- **Pylorusstenos**
- Natriumklorid (9 mg/ml)
- Vid pylorusstenos med metabol alkalos

UNDERHÅLLSBEHANDLING

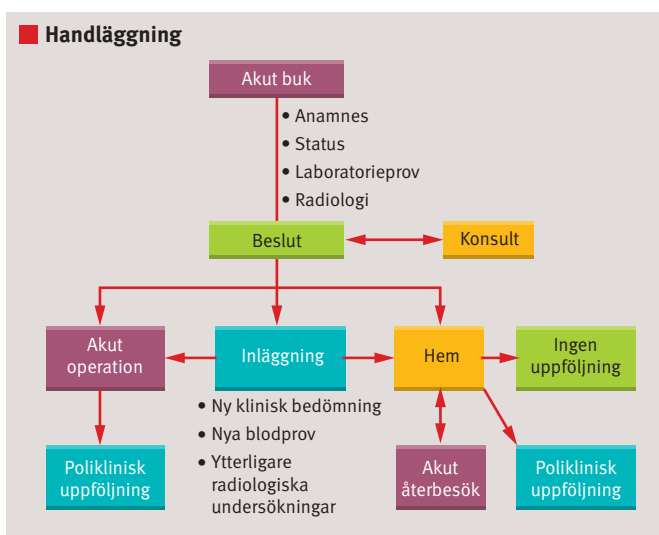
Till exempel vid fasta inför operation ges 5-procentig glukos med elektrolyter (4 mmol Na⁺ och 2 mmol K⁺/100 ml).

>1 år

10 kg: 100 ml/kg = 1000 ml

10–20 kg: 1000 ml + 50 ml/kg >10 kg

20–30 kg: 1500 ml + 20 ml/kg >20 kg



Handläggning av akut buk hos barn.

blodflöde. Vi rekommenderar därför inte ultraljud vid misstanke om testistorsion.

SAMLAD BEDÖMNING

Akut handläggning. Barn med buksmärta och påverkat allmäntillstånd, peritonit eller chock ska handläggas snabbt. Vitala parametrar kontrolleras kontinuerligt, perifer(a) nål(ar) sätts, och vätska ges doserat efter barnets vikt, grad av dehydrering och feber. Syra-bas, glukos och hemoglobin är obligatoriska prov i det akuta läget. Antibiotika ges utan fördröjning vid misstanke om sepsis, efter det att odlingar säkrats.

Smärtlindring. Det finns ingen evidens för att smärtlindring försvårar diagnostiken enligt flertalet dubbelblindade, randomiserade, placebokontrollerade studier [17, 18]. Smärtbehandling består i akutskedet av paracetamol och/eller morfin [19]. Paracetamol ska i första hand administreras intravenöst; den rektala absorptionen är sämre, varför rektal administration inte bör användas. Stensmärta behandlas effektivast med NSAID. Lavemang kan ges frikostigt; det minskar smärtan vid obstipation och underlättar bukundersökningen.

Vätskebehandling. Bedöm om barnet är dehydrerat och i så fall vilken grad och typ av dehydrering som föreligger genom att bedöma viktnedgång respektive analys av P-natrium. Vätskebehandling till barn <1 år bör diskuteras med barnläkare, anestesilog eller barnkirurg.

Ventrikelsond och KAD. En dränerande ventrikelsond ska sättas vid misstanke om ileus, ingen nutritionssond. På barn i åldern 6 månader till 2 år kan storlek 10 användas, vid 2–8 år storlek 10–12. KAD sätts om urinretention påvisad med Bladderscan inte släpper med adekvat smärtlindring, inför större operationer och vid svår sepsis. Beakta att KAD-sättning kan vara ett rejält psykiskt trauma för barnet.

REMITTERING/INLÄGGNING/ÅTERBESÖK

Det är aldrig fel att remittera eller lägga in ett barn för observation om orsaken till barnets buksmärta är oklar och/eller man anser att barnet är för påverkat för att skickas hem. För att barnet ska skickas hem utan planerat återbesök ska det vara opåverkat i sitt allmäntillstånd, inte ha uttalade smärtor, vara välmående och kunna försörja sig peroralt. Om misstanke på kirurgisk åkomma inte kan avskrivas, bör barnet få ett återbesök inom ca 12 timmar.

■ *Potentiella bindningar eller jävsförhållanden: Inga uppgivna.*

KONSENSUS [5, 20, 24, 25]

De flesta är ense om att

- det krävs akut omhändertagande med snabb resuscitering hos barn med akut buksmärta och peritonit och/eller chock
- akut kirurgkonsultation ska genomföras på barn med akut buk och peritonit/chock
- akut kirurgkonsultation ska genomföras hos barn med icke-reponibelt inklämt ljumskbräck
- kirurg-/urologkonsultation ska genomföras hos pojkar med testikel-/skrotalpatologi
- barn med akut buksmärta ska erhålla effektiv smärtlindring som justeras efter grad av smärtpåverkan under tiden själva utredningen pågår
- vid misstanke om invagination ska kirurg konsulteras och ultraljud och kolonröntgen genomförs
- vid hög sannolikhet för akut appendicit ska kirurg konsulteras innan radiologisk undersökning genomförs
- barn med låg sannolikhet för appendicit baserat på klinisk undersökning och blodprov ska observeras utan radiologisk undersökning
- hemgång och återbesök nästa dag (tidigare vid försämring) hos barn som sökt för smärta i höger fossa men som förbättrats och leker fritt
- akut gynekologkonsultation ska genomföras vid buksmärta med peritonit/chock/synkope hos flickor med positivt graviditetstest
- DT-buk ska utföras för att utesluta mjältruptur hos barn med nyligen genomgången mononukleos och nytillkommen buksmärta under vänster arcus.

Åsikterna går isär vad gäller

- per rectum-undersökning på barn med akut buksmärta
- värdet av B-leukocyter och CRP vid akut appendicit
- val av vätska för rehydrering vid pylorusstenos
- ultraljud vid misstänkt testistorsion
- datortomografi kontra ultraljud vid diagnostik av appendicit.

LÄS MER Fullständig referenslista Läkartidningen.se

REFERENSER

1. D'Agostino J. Common abdominal emergencies in children. *J Emerg Med Clin North Am.* 2002;20:139-53.
2. Reynolds SL, Jaffe DM. Diagnosing abdominal pain in a pediatric emergency department. *Pediatr Emerg Care.* 1992;8:126-8.
3. Scholer SJ, Pituch K, Orr DP, et al. Clinical outcomes of children with acute abdominal pain. *Pediatrics.* 1996;98:680-5.
5. Brown L, Jones J. Acute abdominal pain in children: »classic« presentations vs. reality. *Emerg Med Pract.* 2000;2(12):1-24.
6. Lindsten M, Ivarsson K. Akut buk 3.0. En sammanfattning. Malmö: Gleerups; 2011.
14. Mushtaq I, Fung M, Glasson MJ. Retrospective review of paediatric patients with acute scrotum. *ANZ J Surg.* 2003;73:55-8.
15. Dickson AP, MacKinlay GA. Rectal examination and acute appendicitis. *Arch Dis Child.* 1985;60:666-7.
16. Baker LA, Sigman D, Mathews RI, et al. An analysis of clinical outcomes using color doppler testicular ultrasound for testicular torsion. *Pediatrics.* 2000;105:604-7.
17. Green R, Bulloch B, Kabani A, et al. Early analgesia for children with acute abdominal pain. *Pediatrics.* 2005;116:978-83.
22. Heller RM, Hernanz-Schulman MJ. Applications of new imaging modalities to the evaluation of common pediatric conditions. *J Pediatr.* 1999;135:632-9.

MEDICINENS ABC

Medicinens ABC är en artikelserie där läkare under utbildning tillsammans med handledare beskriver vanliga sjukdomstillstånd, procedurer eller behandlingar som en nybliven specialist ska kunna handlägga självstän-

digt. Artiklarna ska ge praktisk handledning inom ett avgränsat område.

Ta kontakt med Läkartidningens medicinska redaktionschef för diskussion av valt ämne och upplägg innan skrivandet börjar.