



LUND UNIVERSITY

Evidensläget talar inte för vertebro-, kyfo- och sakroplastik.

Hasserijs, Ralph; Ohlin, Acke; Karlsson, Magnus

Published in:
Läkartidningen

2010

[Link to publication](#)

Citation for published version (APA):

Hasserijs, R., Ohlin, A., & Karlsson, M. (2010). Evidensläget talar inte för vertebro-, kyfo- och sakroplastik. *Läkartidningen*, 107(47), 2956-2958. <http://www.ncbi.nlm.nih.gov/pubmed/21213605?dopt=Abstract>

Total number of authors:

3

General rights

Unless other specific re-use rights are stated the following general rights apply:

Copyright and moral rights for the publications made accessible in the public portal are retained by the authors and/or other copyright owners and it is a condition of accessing publications that users recognise and abide by the legal requirements associated with these rights.

- Users may download and print one copy of any publication from the public portal for the purpose of private study or research.
- You may not further distribute the material or use it for any profit-making activity or commercial gain
- You may freely distribute the URL identifying the publication in the public portal

Read more about Creative commons licenses: <https://creativecommons.org/licenses/>

Take down policy

If you believe that this document breaches copyright please contact us providing details, and we will remove access to the work immediately and investigate your claim.

LUND UNIVERSITY

PO Box 117
221 00 Lund
+46 46-222 00 00

Evidensläget talar inte för vertebro-, kyfo- och sakroplastik



RALPH HASSERIUS, med doktor, överläkare
 ACKE OHLIN, docent, överläkare
 MAGNUS K KARLSSON, professor, överläkare
 magnus.karlsson@med.lu.se;

alla vid institutionen för kliniska vetenskaper, Lunds universitet, och ortopediska kliniken, Skånes universitetssjukhus, Malmö

Osteoporos är ett av dagens stora sjukvårdsproblem, då antalet benskörhetsfrakturer under de senaste decennierna stadigt har ökat [1]. Med stigande ålder minskar benmassan, och skelettets mikroarkitektur försämras, vilket leder till en ökad frakturincidens. Då förlusten av benmassa först sker i trabekulärt ben är en kotfraktur ofta den första indikatorn på osteoporos [1]. I dag beräknas 15 procent av 50-åriga kvinnor och 8 procent av 50-åriga män drabbas av symtomgivande kotkompressioner någon gång under återstoden av sina liv [2]. Kotfrakturer är dubbelt så vanliga bland västerländska kvinnor som bland västerländska män, med en åldersberoende ökning hos båda könen. Incidensen hos kvinnor och män under 45 år beräknas till 20 per 100 000 personår medan incidensen hos individer över 85 år är 1 200 per 100 000 personår [3]. Kotfrakturer kan ge svår långdragen ryggsmärta med tilltagande ryggdeformitet. Sekundärt utvecklas ibland även depression, sömnstörning och förlorad självkänsla med bestående invaliditet och med ökad mortalitet [2, 4, 5].

Under det senaste decenniet har osteoporotiska insufficiensfrakturer i sakrum rapporterats som ytterligare en orsak till ofta svårdiagnostiserad rygg- och bäckensmärta [6]. Vid samtliga dessa osteoporosrelaterade frakturer har traditionell icke-operativ terapi i form av analgetika, profylaktisk osteoporosbehandling och allmän mobiliseringshjälp i många fall ansetts som otillräcklig [2, 4]. I ljuset av inte bara de negativa hälsoaspekterna utan även de enorma kostnader som är associerade med dessa frakturer har perkutan vertebro-, kyfo- och sakroplastik mötts av stor optimism sedan metoderna introducerades för omkring två decennier sedan [7-16]. Exempelvis beskrevs i en nyligen publicerad artikel i Läkartidningen vertebro- och kyfoplastik som »en utbredd behandling som anses vara säker och effektiv« och sakroplastik som en behandling där »flera fallserier visar på tydlig och bra effekt med låg komplikationsrisk« [6]. Om det vetenskapliga underlaget verkligen stödjer att metoderna introduceras som allmän behandling vid nämnda frakturtyper måste dock diskuteras utifrån dagens evidensläge.

Cementering av osteoporosrelaterade frakturer

Grundprincipen bakom metoderna är att man genom en perkutant insatt kanyl fyller den frakturerade kotkroppen, eller fraktursystemet i sakrum, med bencement (polymetylme-

takrylat) [7-14, 16, 17], så att fraktursystemet stabiliseras, ryggsmärtan reduceras och patientmobiliseringen underlättas. Vid vertebro- och sakroplastik cementerar man frakturerna i befintligt frakturläge (Figur 1 och 2), medan man vid kyfoplastik för in en tom ballong i kotan. Ballongen blåses sedan upp, och målet är att reducera felställningen i kotan efter cementeringen (Figur 3). Denna teknik ter sig åtminstone i teorin tilltalande [14, 16]. För närmare beskrivning av metoderna hänvisas till kompletterande litteratur [6-14, 16, 17]. Såväl vertebro- som kyfoplastik kan ge upphov till en mängd komplikationer, såsom cementläckage i segmentella vener, cementläckage utanför kotan och in i spinalkanalen (med i enstaka fall parapares som följd), migration av cementskroppen efter kyfoplastik, revbensfraktur, septisk spondylit, lungödem och hjärtinfarkt. Det har hittills inte presenterats någon studie som visat att den ena metoden skulle ge färre komplikationer än den andra. Förekomsten av komplikationer måste också tas med i beaktande när man gör hälsoekonomiska utvärderingar av metoderna.

Evidensläget för vertebro- och kyfoplastik

I februari 2005 utvärderade vi i Läkartidningen det vetenskapliga stödet för att använda vertebro- och kyfoplastik i kliniken [16]. De då publicerade studierna hade alla lågt bevisvärde inom den evidensbaserade medicinen, och vid den tidpunkten fanns ingen prospektiv, randomiserad, kontrollerad studie (RCT) tillgänglig. Den högsta evidensen innefattade två försök att presentera kontrollerade data, men i dessa studier kunde kontrollpopulationerna ifrågasättas eftersom de inte var slumpmässigt utvalda [9, 18]. Istället vilade vår evidens främst på okontrollerade prospektiva och retrospektiva observations- och fall-kontrollstudier, i vilka slutsatserna baseras på jämförelse med det kliniska tillståndet hos patienterna före operationen. Dessa studier indikerar dock närmast samstämmigt att metoderna leder till omedelbar smärtlindring och förbättrat funktionellt status i 75–90 procent av alla fall [7-14, 16, 18]. Men om vertebro- och kyfoplastik ger upphov till ett bättre resultat än traditionell icke operativ behandling var då inte möjligt att utvärdera.

Nyligen har fyra publicerade randomiserade, placebokontrollerade studier (varav två dubbelblindade) ökat vår kunskap inom området [19, 22-24]. Två av dessa studier, publicerade år 2009 i samma utgåva av New England Journal of Medicine (NEJM), rapporterar samstämmigt att vertebroplastik inte medför en mer gynnsam utveckling efter osteoporotiska kotkompressioner än kirurgiskt placeboingrepp utan cemente-

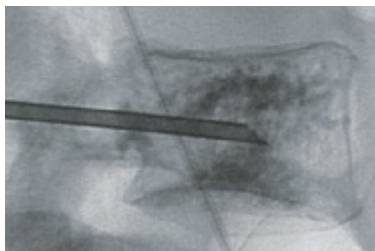
■ sammanfattat

Vertebro-, kyfo- och sakroplastik är behandlingsmetoder vid osteoporosrelaterade frakturer.

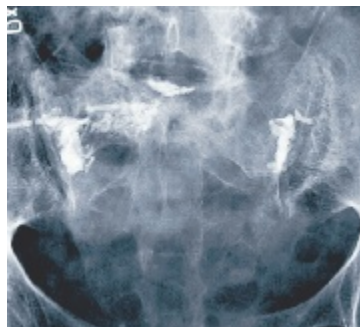
Genom en perkutant insatt kanyl fylls den skadade kotkroppen, eller fraktursystemet i sakrum, med bencement så att frakturen stabiliseras. Målsättningen är att reducera smärtan och underlätta patientmobiliseringen. **Tre av fyra nyligen** publicerade prospektiva, randomiserade, kontrollerade studier har inte kunnat verifiera den

goda effekt av kotcementering som tidigare publicerade observations- och fall-kontrollstudier visat.

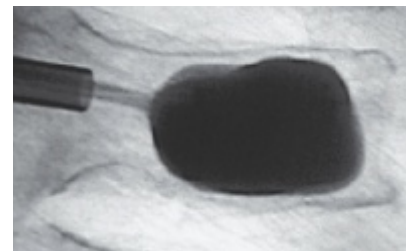
Vi manar till återhållsamhet med vertebro-, kyfo- och sakroplastik. Beträffande den senaste finns endast okontrollerade observations- och fall-kontrollstudier, men inga randomiserade, kontrollerade studier finns publicerade rörande effekten av cementering vid osteoporosrelaterade insufficiensfrakturer i sakrum.



Figur 1. Vertebroplastik hos en 67-årig kvinna med en osteoporotisk kotkompression.



Figur 2. Sakroplastik hos en 78-årig kvinna med en osteoporotisk insufficiensfraktur i sakrum av »H-typ«.



Figur 3. Kyfoplastik hos en 69-årig man med en osteoporotisk kotkompression.

ring, så kallad sham operation [19, 22]. I den ena studien ingick 78 patienter med en eller två smärtsamma osteoporotiska kotkompressioner med mindre än 12 månaders smärtanamnes. 38 patienter randomiserades till vertebroplastik och 40 till kirurgiskt placeboingrepp, vid vilket man gjorde allt lika utom att injicera cement. Studien visar att det skedde en signifikant smärtreduktion i båda grupperna och att vertebroplastik inte resulterade i signifikanta fördelar, vare sig efter 1 vecka eller efter 1, 3 och 6 månader. Slutsatserna kvarstår oavsett om patienterna utvärderades i en grupp med kortare (<6 veckor) eller längre (≥6 veckor) smärtanamnes [19].

I den andra studien randomiserades 131 patienter med en till tre smärtande osteoporotiska kotkompressioner till vertebroplastik (n=68) eller kirurgiskt placeboingrepp utan cementering (n=63). Resultaten utvärderades med modifierad »Roland–Morris disability questionnaire« (RDQ) och med registrering av smärtintensitet. En månad efter det primära ingreppet tilläts de patienter som var missnöjda med resultatet att genomgå ett nytt ingrepp med »den andra metoden«. Metoden var fortfarande okänd för patienterna. Studien visar att det skedde förbättringar i båda grupperna men att det inte skedde någon signifikant bättre utveckling vid någon tidpunkt bland de patienter som behandlats med vertebroplastik än bland de patienter som behandlats med icke-cementering. Det fanns dock en tendens till bättre smärtreduktion i vertebroplastikgruppen (64 jämfört med 48 procent, P=0,06) efter 1 månad och vid 3 månader. Antalet individer som bytte grupp då de var missnöjda var dessutom större i kontrollgruppen än i vertebroplastikgruppen (43 jämfört med 12 procent, P<0,001) [22].

Den tredje randomiserade, placebokontrollerade studien verifierar slutsatserna i de två NEJM-publikationerna. Rousing et al [24] följde 50 patienter med osteoporotiska kotfrakturer där individerna randomiserades till vertebroplastik (n=26) eller konservativ behandling (n=24). Studien visar att smärtreduktionen var jämförbar i de två grupperna. Det förelåg ingen skillnad i smärtreduktion efter 3 månader mellan gruppen med akut (<2 veckors symtomduration) och gruppen med subakut (2 till 8 veckors symtomduration) smärta. Författarna drar slutsatsen att majoriteten av patienter med akut eller subakut smärta efter osteoporotiska kotkompressioner återfår sin hälsa efter några månaders konservativ behandling.

Slutligen har även kyfoplastik värderats i en randomiserad, kontrollerad studie där 149 individer med en till tre osteoporotiska kotfrakturer randomiserades till perkutan ballongkyfoplastik och 151 till icke-operativ behandling [23]. Studien evaluerade förändring i livskvalitet vid baslinjeundersökningen och 1 månad efter ingreppet. I denna studie ökade patienternas livskvalitet i båda grupperna under uppföljningen; i kyfoplastikgruppen med i genomsnitt 7,2 poäng (95 procents konfidensintervall: 5,7–8,8) och i den icke-operativt behandlade gruppen med i genomsnitt 2,0 poäng (95 procents konfidensinter-

vall: 0,4–3,6). Författarna konkluderar att kyfoplastik är en tilltalande behandling vid osteoporotiska kotkompressioner i jämförelse med icke-operativ behandling [23]. Men man bör vara medveten om att det skedde en signifikant förbättring i båda grupperna även om det uppkom en statistiskt signifikant skillnad mellan grupperna. Man kan dock inte bara värdera om det föreligger en statistiskt signifikant bättre effekt på kort och/eller lång sikt av en behandling än av en annan. Man måste också bedöma om denna effekt skiljer sig så mycket från naturlöslöppet att den är kliniskt relevant, det vill säga att den är så mycket bättre att den kan påstås utgöra en avgörande skillnad för patienten. Vi anser att det måste ifrågasättas om denna skillnad på i snitt 5,2 poäng (95 procents konfidensintervall: 2,9–7,4) i studien [23] innebär en kliniskt relevant skillnad.

Viktigt att utvärdera kostnadseffektivitet

Förutom att bedöma eventuell skillnad i klinisk behandlingseffekt är det av stor betydelse att utvärdera om kotcementering är kostnadseffektiv vid osteoporotiska kotfrakturer. I flera analyser har man utvärderat om den kliniska effekten, mätt som en möjlig ökad livskvalitet, kan motiveras i perspektivet av den åtminstone initialt ökade kostnaden som kotcementering medför. Man brukar beräkna detta i termer av kostnad per vunnet kvalitetsjusterat levnadsår (kostnad/QALY). Flera sådana beräkningar har publicerats, de flesta baserade på så kallade modelleringar, där man antar att redan rapporterade jämförande effektvinster mellan kotcementering och medicinsk behandling efter korttidsuppföljning kvarstår i ett längre perspektiv [23]. Vid en betalningsvilja på 600 000 kronor/QALY, vilken brukar användas i svensk litteratur, antyder vissa modelleringar att kotcementering kan vara kostnadseffektiv [25]. Dock behövs det fler studier med relevanta redovisade resultat över tid, avseende både klinisk effekt och kostnader för samhället, innan det går att dra bättre grundade slutsatser vad gäller kotcementeringens eventuella kostnadseffektivitet vid osteoporotiska kotfrakturer.

Evidensläget för sakroplastik

Den tredje diskuterade cementeringsmetoden är sakroplastik, som en möjlig behandling av osteoporotisk insufficiensfraktur i sakrum [15]. Dessa frakturer är ofta förbisedda, även om det rapporterats att närmare 2 procent av äldre kvinnor som lagts in på sjukhus på grund av ländryggssmärta har en sakral insufficiensfraktur [26]. Incidensen anses dessutom vara högre bland kvinnor som genomgått strålbehandling på grund av gynekologisk eller kolorektal cancer [26]. Slätröntgen missar ofta diagnosen, som vanligen ställs med skelettskintigrafi, datortomografi (DT) eller magnetkameraundersökning (MRT) [6]. Den vanligaste frakturtypen har beskrivits som en »H-fraktur«, ett benbrott med två lateralt om sakralforamina belägna vertikala frakturer som förbinds med en horisontell frakturskänkel, vanligen i S2-höjd [27]. H-fraktur ses i drygt

60 procent av fallen av insufficiensfraktur, medan unilateral vertikal fraktur återfinns i 19 procent av fallen [27].

Sedan ett decennium har behandlingsförsök gjorts med cementering även av denna frakturtyp under ledning av genomlysningröntgen eller DT [6]. I dag finns emellertid en begränsad evidens för behandlingens effektivitet. Frey et al beskriver i en okontrollerad, prospektiv observationsstudie, inkluderande 52 konsekutiva patienter med en medelålder på 76 år, smärtreduktion i majoriteten av fallen vid sakroplastik av osteoporotiska insufficiensfrakturer [17]. Vid närmare genomgång visar det sig att tidpunkten för smärtreduktionen är oklar. Då detta är en okontrollerad studie kan man ställa sig frågan om förbättringen snarast motsvarar naturlöslöppet efter en sakrumfraktur. I dag finns oss veterligen inga hälsoekonomiska beräkningar som värderar metoden.

Resultaten manar till försiktighet

I en nyligen publicerad översikt i Läkartidningen som beskriver sakroplastik [6] konkluderar artikelförfattarna angående behandling vid kot- och sakrumfrakturer: »Snabb smärtlindring och mobilisering efter frakturer genom perkutan cementinjektion borde vara en mycket välkommen åtgärd, som minskar patienternas lidande, förhindrar svåra komplikationer och ger ett betydligt minskat vårdbehov«. Vår uppfattning är att dessa rekommendationer i dagsläget har svagt stöd i litteraturen. Rent allmänt bör vi sluta med behandlingar där det finns övertygande bevis för att de tillför ringa eller ingen effekt. De randomiserade, kontrollerade studier som utvärderat vertebroplastik vid osteoporotiska kotkompressioner tyder på att resultaten i vertebroplastikgruppen närmast speglar naturlöslöppet av osteoporotiska kotkompressioner, då förbättringen är lika stor i både interventions- och kontrollgruppen [19-23]. Det måste därför ifrågasättas om man ska erbjuda patienter en intervention som inte verkar vara effektivare, men som är dyrare och kan åtföljas av risk för allvarliga biverkningar, vid jämförelse med icke-operativ behandling [24].

Resultaten från publicerade randomiserade, kontrollerade

studier påminner oss än en gång om att vara försiktiga när vi bedömer data med lägre evidensgrad, då observations- och fall-kontrollstudier ofta har en tendens att överskatta resultaten. I motsats till vertebroplastik har perkutan ballongkyfoplastik i en randomiserad, kontrollerad studie indikerat statistiskt signifikanta skillnader i livskvalitet en månad efter ingreppet jämfört med icke-operativ behandling [23]. Om det verkligen rör sig om en kliniskt signifikant skillnad bör utredas innan man kan ge allmänna rekommendationer om kyfoplastikens roll i behandlingen av individer med smärta vid osteoporotiska kotkompressioner. I dagsläget är evidensen för att perkutan vertebroplastik inte leder till gynnsamma effekter i jämförelse med kirurgiskt placeboingrepp starkare än evidensen för att perkutan ballongkyfoplastik ger ett mer fördelaktigt förlopp än konservativ terapi.

Resultaten från publicerade randomiserade, kontrollerade studier bör leda till att vi är restriktiva med vertebroplastik som ett behandlingsalternativ vid osteoporotiska kotfrakturer med långdragen smärta, medan ballongkyfoplastik bör utvärderas ytterligare. Vi betraktar tills vidare sakroplastik som experimentell, då det saknas studier som utvärderar cementering av osteoporotiska insufficiensfrakturer i sakrum och då vetenskapliga data ännu inte definierat dess roll vid behandling av denna typ av fraktur. Starkt positiva slutsatser rörande vertebr- och kyfoplastik drogs efter studier med den evidensgrad som i dag finns för sakroplastik [7-16, 28]. Dessa slutsatser fick revideras när randomiserade, kontrollerade studier presenterades [19, 22, 23]. Därför manar vi tills vidare till försiktighet med att behandla osteoporotiska insufficiensfrakturer i sakrum med cementering och rekommenderar att denna behandlingsmetod i huvudsak bör användas i kontrollerad studieform.

■ *Potentiella bindningar eller jävsförhållanden: Inga uppgivna.*

■ *Peter Fritzell, ortopediska kliniken, Falu lasarett, har rådfrågats om hälsoekonomisk värdering vid osteoporotiska kotkompressioner.*

REFERENSER

- Hasserius R. Vertebral deformity and vertebral fracture in the elderly [dissertation]. Lund: Lunds universitet; 2003.
- Vilmarsson V, Schnabel K, Wikholm G. Osteoporosfraktur i sakrum – smärtsamt tillstånd, lätt att missa. Läkartidningen. 2010; 107(5):251-4.
- Coumans JV, Reinhardt MK, Lieberman IH. Kyphoplasty for vertebral compression fractures: 1-year clinical outcomes from a prospective study. J Neurosurg Spine. 2003;99(1):44-50.
- Diamond TH, Champion B, Clark WA. Management of acute osteoporotic vertebral fractures: a non-randomized trial comparing percutaneous vertebroplasty with conservative therapy. Am J Med. 2003;114(4):257-65.
- Evans AJ, Jensen ME, Kip KE, DeNardo AJ, Lawler GJ, Negin GA, et al. Vertebral compression fractures: pain reduction and improvement in functional mobility after percutaneous polymethylmethacrylate vertebroplasty retrospective report of 245 cases. Radiology. 2003;226(2):366-72.
- Galibert P, Deramond H, Rosat P, Le Gars D. [Preliminary note on the treatment of vertebral angio-
- ma by percutaneous acrylic vertebroplasty]. Neurochirurgie. 1987;33(2):166-8.
- Lieberman IH, Dudeney S, Reinhardt MK, Bell G. Initial outcome and efficacy of »kyphoplasty« in the treatment of painful osteoporotic vertebral compression fractures. Spine. 2001;26(14):1631-8.
- Rao RD, Singrakhia MD. Painful osteoporotic vertebral fracture. Pathogenesis, evaluation, and roles of vertebroplasty and kyphoplasty in its management. J Bone Joint Surg Am. 2003;85-A(10):2010-22.
- Brook AL, Mirsky DM, Bello JA. Computerized tomography guided sacroplasty: a practical treatment for sacral insufficiency fracture: case report. Spine (Phila Pa 1976). 2005;30(15):E450-4.
- Karlsson MK, Hasserius R, Gerdhem P, Obrant KJ, Ohlin A. Behandling av osteoporotisk kotkompression. Explosionsartat intresse för vertebroplastik och kyfoplastik. Läkartidningen. 2005;102(21):1644-8.
- Frey ME, Depalma MJ, Cifu DX, Bhagia SM, Carne W, Daitch JS. Percutaneous sacroplasty for osteoporotic sacral insufficiency fractures: a prospective, multicenter, observational pilot study. Spine J. 2008;8(2):367-73.
- Weisskopf M, Herlein S, Birnbaum K, Siebert C, Stanzel S, Wirtz DC. [Kyphoplasty – a new minimally invasive treatment for repositioning and stabilising vertebral bodies]. Z Orthop Ihre Grenzgeb. 2003;141(4):406-11.
- Buchbinder R, Osborne RH, Ebeling PR, Wark JD, Mitchell P, Wriedit C, et al. A randomized trial of vertebroplasty for painful osteoporotic vertebral fractures. N Engl J Med. 2009;361(6):557-68.
- Buchbinder R, Osborne RH, Ebeling PR, Wark JD, Mitchell P, Wriedit CJ, et al. Efficacy and safety of vertebroplasty for treatment of painful osteoporotic vertebral fractures: a randomized controlled trial [ACTRN012605000079640]. BMC Musculoskelet Disord. 2008; 9:156.
- Gray LA, Jarvik JG, Heagerty PJ, Hollingworth W, Stout L, Comstock BA, et al. Investigational vertebroplasty efficacy and safety trial (INVEST): a randomized controlled trial of percutaneous vertebroplasty. BMC Musculoskelet Disord. 2007;8:126.
- Kallmes DF, Comstock BA, Heagerty PJ, Turner JA, Wilson DJ, Diamond TH, et al. A randomized trial of vertebroplasty for osteoporotic spinal fractures. N Engl J Med. 2009;361(6):569-79.
- Wardlaw D, Cummings SR, Van Meirhaeghe J, Bastian L, Tillman JB, Ransam J, et al. Efficacy and safety of balloon kyphoplasty compared with non-surgical care for vertebral compression fracture (FREE): a randomised controlled trial. Lancet. 2009;373(9668): 1016-24.
- Rousing R, Andersen MO, Jespersen SM, Thomsen K, Lauritsen J. Percutaneous vertebroplasty compared to conservative treatment in patients with painful acute or subacute osteoporotic vertebral fractures: three-months follow-up in a clinical randomized study. Spine. 2009;34(13):1349-54.
- Ström O, Borgström F, Zethraeus N, Johnell O, Lidgren L, Ponzer S, et al. Long-term cost and effect on quality of life of osteoporosis-related fractures in Sweden. Acta Orthop. 2008;79(2):269-80.
- Linstrom NJ, Heiserman JE, Kortman KE, Crawford NR, Baek S, Anderson RL, et al. Anatomical and biomechanical analyses of the unique and consistent locations of sacral insufficiency fractures. Spine. 2009;34(4):309-15.