



LUND UNIVERSITY

Methode zur kombinierten photo- und elektroglottographischen Registrierung von Stimmlippenschwingungen

Kitzing, Peter

Published in:
Folia phoniati

1977

[Link to publication](#)

Citation for published version (APA):

Kitzing, P. (1977). Methode zur kombinierten photo- und elektroglottographischen Registrierung von Stimmlippenschwingungen. *Folia phoniati*, 29, 249-260.

Total number of authors:

1

General rights

Unless other specific re-use rights are stated the following general rights apply:

Copyright and moral rights for the publications made accessible in the public portal are retained by the authors and/or other copyright owners and it is a condition of accessing publications that users recognise and abide by the legal requirements associated with these rights.

- Users may download and print one copy of any publication from the public portal for the purpose of private study or research.
- You may not further distribute the material or use it for any profit-making activity or commercial gain
- You may freely distribute the URL identifying the publication in the public portal

Read more about Creative commons licenses: <https://creativecommons.org/licenses/>

Take down policy

If you believe that this document breaches copyright please contact us providing details, and we will remove access to the work immediately and investigate your claim.

LUND UNIVERSITY

PO Box 117
221 00 Lund
+46 46-222 00 00

Folia phoniat. 29: 249–260 (1977)

Methoden zur kombinierten photo- und elektroglossographischen Registrierung von Stimmrippenschwingungen¹

Peter Kitzing

Phoniatische Abteilung, Universitäts-HNO-Klinik, Allm. sjukhuset, Malmö

Als Glottographie bezeichnet man allgemein eine Reihe von Registrierungsverfahren, mit denen die Stimmrippenbewegungen zur Darstellung gebracht werden können. Die *respiratorischen* Stimmrippenbewegungen – Adduktion und Abduktion – interessieren dabei hauptsächlich den Phonetiker als Ausdruck einer laryngealen Artikulation. Für den Phoniater hingegen stehen die *phonatorischen* Schwingungsbewegungen – vibratorische Öffnung und Schließung – als Grundlage für die Stimmfunktion ganz im Vordergrund des Interesses, und nur von ihnen soll im folgenden die Rede sein.

Elektrische, optische, akustische und Ultraschallglottographie

Von den verschiedenen Glottographieverfahren ist vor allem die elektroglossographische Methode nach *Fabre* (1957) wohlbekannt und mancherorts schon fester Bestandteil der diagnostischen Routine. Das *elektrische Glottogramm* registriert die Impedanzvariationen eines hochfrequenten Wechselstromes, der von zwei über die Regio laryngea angelegten Hautelektroden durch die Halsgewebe fließt. Allgemein wird angegeben, dass die Impedanzvariationen durch zyklische Veränderung der Kontaktflächen zwischen den Stimmrippen während der Phonation zustandekommen. Diese Auffassung ist jedoch noch

¹ Bearbeitet nach einem Vortrag am V. Phoniatrie-Symposion, Leipzig, 18.–20. September 1975.

Eingegangen: 14. Februar 1977; angenommen: 29. März 1977.

nicht experimentell gesichert, und das Ausmass der glottalen Kontaktfläche lässt sich nicht ohne weiteres anderen bekannten larynxphysiologischen Parametern zuordnen.

In der photoelektrischen Glottographie nach *Sonesson* (1960) wird der subglottische Raum mit einer durch das Halsgewebe durchscheinenden kontinuierlichen Lichtquelle ausgeleuchtet. Die durch die Stimmlippenschwingungen bedingten Variationen der Glottisfläche ergeben eine Modulation des Lichtscheins, die ursprünglich mit Hilfe einer Photozelle, nunmehr mit einem lichtempfindlichen Transistor oberhalb der Stimmritze registriert wird. Die Methode soll im folgenden, unter anderen nach *Sonesson* (1966), auch *optische Glottographie* (oder kurz Photoglottographie) genannt werden. Der ihr zugeordnete Wechsel der Stimmritzenarea ist auch mit Hilfe der viel aufwendigeren Hochgeschwindigkeitskinematographie erfasst worden. Vergleiche zwischen diesen Verfahren zeitigten teilweise übereinstimmende (*Sonesson*, 1960), teilweise widersprüchliche Resultate (*Coleman und Wendahl*, 1968), letztere möglicherweise bedingt durch ein Umkehren der Aufnahmeichtung. Unregelmässigkeiten in der Lichtdurchlässigkeit und in den lichtreflektorischen Eigenschaften der Kehlkopfschleimhaut sollen als unsichere Faktoren im optischen Glottogramm besonders erwähnt werden. Das grösste Problem ist jedoch praktischer Art und besteht im korrekten Anbringen des lichtempfindlichen Transducers im Schlund des Patienten.

In der ursprünglichen Fassung der Methode nach *Sonesson* wurde nach Oberflächenanästhesie des Kehlkopfeingangs ein gebogener Plexiglasstab als Lichtleiter durch den Mund eingeführt. Lag das freie Ende des Stabes hinter dem Kehldeckel, so liessen sich glottographische Kurven erzielen. Das Aufkommen von Lichttransistoren ermöglichte es, den Sensor durch die Nase in den Epipharynx einzuführen. Die in der Urfassung der Methode öfter kritisierte Anästhesie des Kehlkopfes und Beeinträchtigung der Artikulation konnte somit im Prinzip unterbleiben. Dies trifft bei stark für die Untersuchung motivierten Versuchspersonen durchaus auch zu, hat sich aber nach unseren Erfahrungen in der Praxis als öfter schwer durchführbar erwiesen.

Die Flächenvariationen der Stimmritze bei Phonation sind von grosser akustischer Relevanz. Zwar blieb *Ohalas* (1966) Gleichsetzung zwischen Photoglottogramm und Schalldruck auf Kehlkopfebene nicht unangefochten (*Coleman und Wendahl*, 1968), und schon *Miller* (1959) gibt an, dass das Verhältnis zwischen Öffnungsfläche und produzierter Schallwelle nicht linear ist. Indessen weisen Oszillogramme von Vokalklängen, bei denen die Resonanzen des Ansatzrohres herausgefiltert worden sind – sogenannte *Inversfilterkurven* –, deutliche Übereinstimmungen mit der Gestalt von optischen Glottogrammen auf (*Fant*

und Sonesson, 1962). Sie werden auch als *akustisches Glottogramm* bezeichnet (Fant et al., 1966).

Ergänzend sei die *Ultraschallglossographie* erwähnt. Hier hat sich das Dopplerverfahren als ungeeignet erwiesen (Beach und Kelsey, 1969). Dagegen liegen schon mehrere Publikationen vor über Glottogramme, die mit kontinuierlichem Ultraschall hergestellt sind (Hamlet, 1971, 1972, 1973), vor. Durch Verwendung von kontinuierlichem Ultraschall ist es uns gelungen, den besten Kontaktpunkt für den Ultraschallschwinger am Hals genau zu bestimmen (Holmer und Kitzing, 1975). Erstrebenswert erscheint die Entwicklung einer *Ultraschall-Echo-Glossographie*, weil diese im Gegensatz zu allen bisher aufgezählten glossographischen Verfahren den Schwingungsablauf jeder der beiden Stimmlippen gleichzeitig dokumentieren kann.

Schwierigkeiten bei optischer Glossographie

Der uns zur Verfügung stehende Photoglossograph ist das Gerät LG 900 der Kopenhagener Firma F.-J. Electronics AS. Von diesem Apparat wird das Licht mit Hilfe eines starren Akrylstabes zur Vorderseite des Halses geleitet. Als Transducer dient ein Lichttransistor von etwa 2 mm Durchmesser. Aufzeichnungen von einzelnen interessierten Versuchspersonen boten keine Schwierigkeiten, aber es gelang uns nur selten, verwertbare Glottogramme von Patienten herzustellen. Die Ursache war zunächst die starre Lichtquelle, von der der Patient oft abrückte. Dadurch wurde der subglottische Raum ungenügend ausgeleuchtet. Durch die Verwendung eines flexiblen Lichtleitkabels als Lichtquelle ist nun diese Schwierigkeit behoben.

Das grösste Problem bietet jedoch das Anbringen des Lichttransducers im Schlund. Schon das relativ einfache Einführen durch die Nase erfüllt manche Patienten mit solchem Unbehagen, dass sie während der ganzen Untersuchung verkrampft bleiben. Es kommt zur Kontraktion der Schlundschürer und zur Verengung des Kehlkopfeinganges, und damit wird das Licht aus dem subglottischen Raum effektiv abgeschirmt. Da der Öffnungswinkel des Lichttransistors gering ist, muss man ihn direkt auf die abzutastende Lichtquelle richten. Bereits Abweichungen von der optimalen Einfallsrichtung über 5° führen zu einem Verschwinden des Signals. In der Praxis ist es schwer, diese Toleranz einzuhalten.

Um die optimale Lokalisation des Transducers genauer festzulegen, haben wir ihn mit einem Fiberbronchoskop verbunden und während der glossogra-

Kitzing

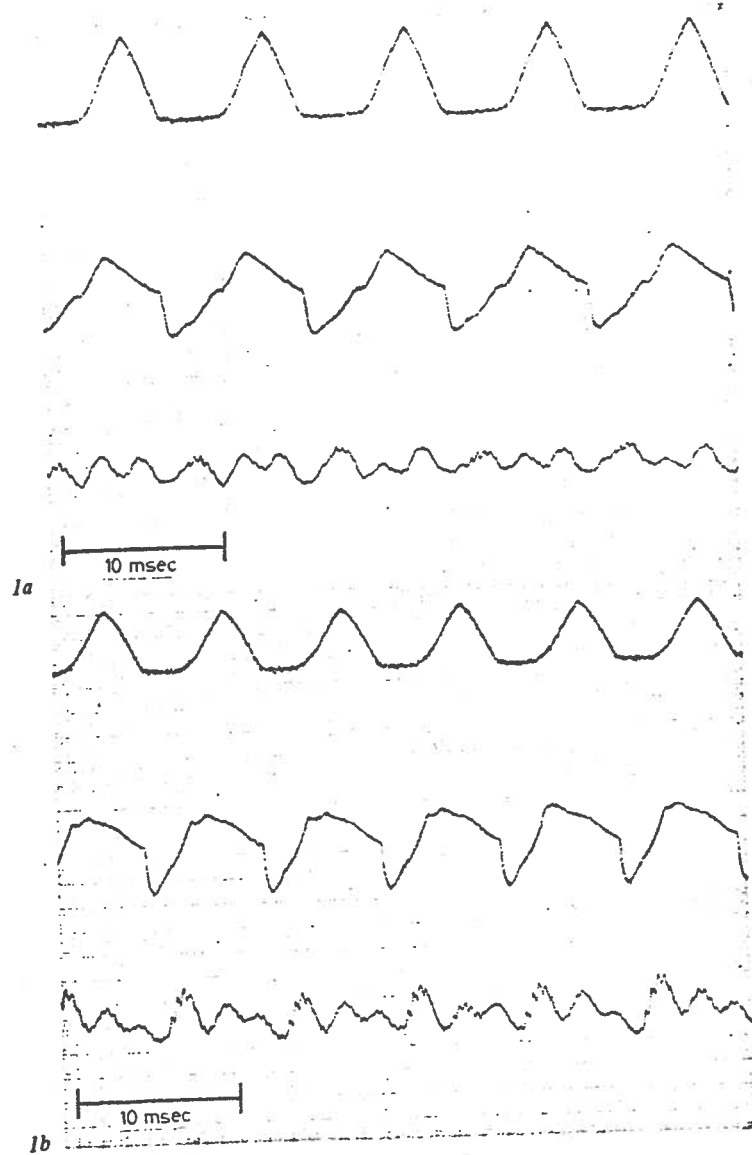
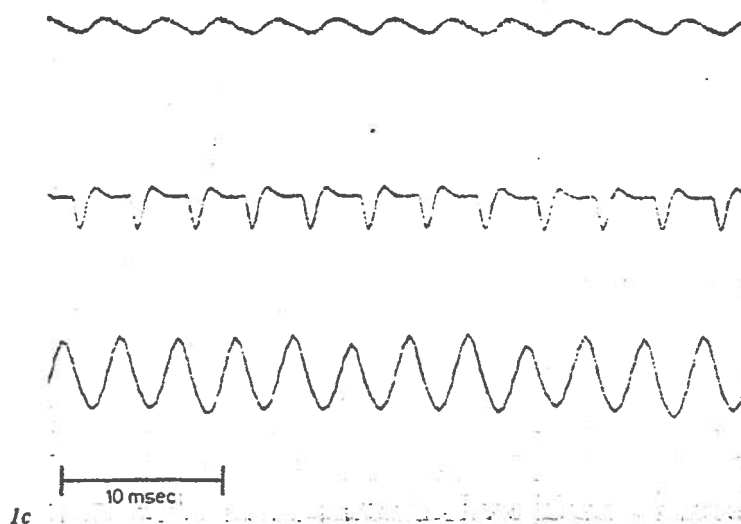


Abb. 1. Glottogramme bei steigender Tonfrequenz. Normale männliche Stimme. Oben optisches Glottogramm, Mitte elektrisches Glottogramm, unten Mikrophonsignal. Zeitmass: 10 msec. a 113 Hz. b 136 Hz. c 283 Hz.



phischen Registrierung die Glottis durch das Bronchoskop photographiert. Hierbei zeigt sich besonders deutlich, in welchem Masse Verspannungen des Kehlkopfeinganges das Resultat beeinflussen. Die für die Glottographie beste Lage des Bronchoskops und somit des Transducers ist mittels seitlicher Röntgenaufnahmen während ruhiger Atmung und Phonation ermittelt worden.

Während der praktischen Patientuntersuchung kann eine visuelle Kontrolle der Transducerlage erreicht werden, indem man auf das ursprüngliche Einführen des Lichtsensors durch den Mund zurückgreift. Der Transistor wird hierzu entweder direkt am Kehlkopfspiegel oder an einem Kehlkopf-Watteträger befestigt. Im letzteren Fall hält der Untersucher den Kehlkopfspiegel mit der zweiten Hand, so dass entweder eine Hilfsperson oder der Patient die herausgestreckte Zunge festhalten muss.

Ausser dem schon erwähnten Photoglottographen, kombiniert mit einer Kaltlichtquelle, benutzen wir für unsere Aufzeichnungen gleichzeitig den Elektrolottographen EG 830 desselben Herstellers. Die Elektroden für die Elektrolottographie sind an einem schmalen Halsband befestigt, das gleichzeitig das Lichtfaserbündel vorn am Hals fixiert. Zwei Oszilloskope im Blickfeld des Untersuchers ermöglichen eine Kontrolle der beiden glottographischen Kurven, während ein grosser Schallpegel-Anzeiger am Mikrophonverstärker die Intensität

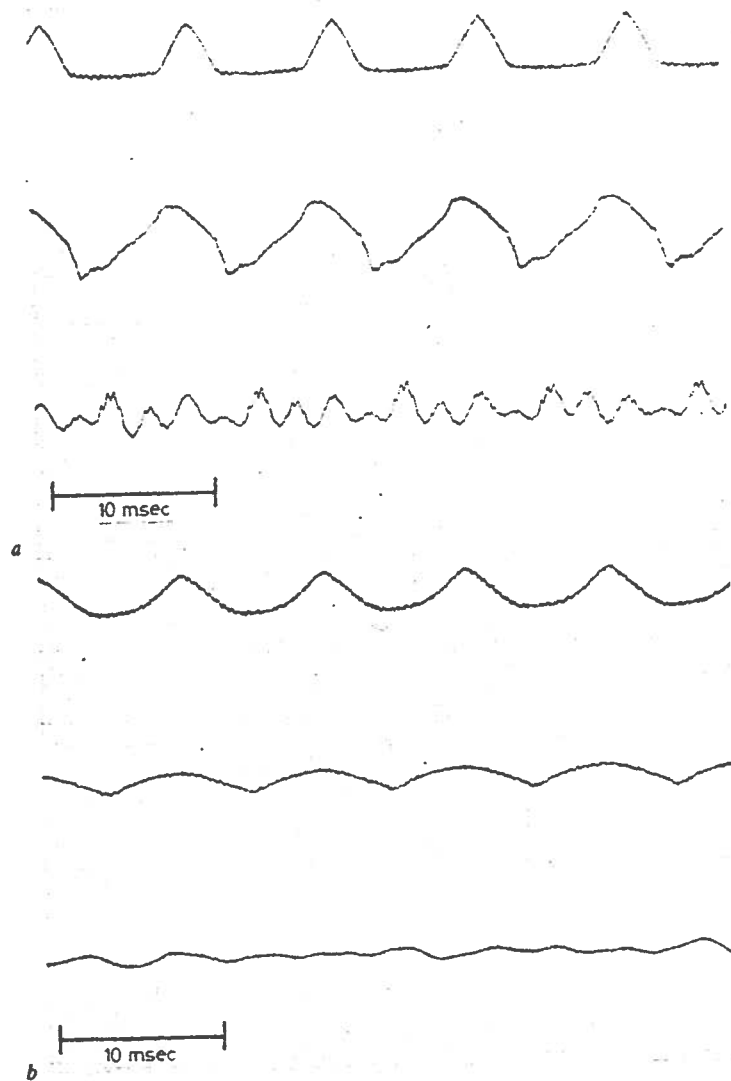


Abb. 2. Glottogramme bei gleicher Frequenz, 113 Hz. a Laut. b Leise.

des akustischen Signals angibt. Die Signale werden mit Hilfe eines FM-Bandgeräts (Lyrec TR 86) auf gewöhnlichem Tonband gespeichert. Zur Aufzeichnung dient ein Tintenschreiber (Minograph 800). Durch 64malige Untersetzung der Bandgeschwindigkeit bei der Wiedergabe vom Tonband wird eine distortionsfreie Aufzeichnung der Kurven erreicht. Die Registrieranlage ermöglicht ausserdem eine Aufzeichnung beliebig langer Phonationsabschnitte, während man früher durch das Photographieren des Oszilloskoppschirms nur begrenzte Abschnitte des Kurvenverlaufs abbilden konnte.

Beispiele von kombinierten optischen und elektrischen Glottogrammen

In den Beispielen von unseren Registrierungen ist oben immer das optische Glottogramm, in der Mitte das elektrische Glottogramm und unten das Mikrophonsignal zu sehen. In beiden Glottogrammen wird die phonatorische Öffnung der Stimmritze durch ein Ansteigen des Kurvenverlaufs angezeigt. Sämtliche Bilder stammen von einer gesunden Männerstimme (Abb. 1–5).

Bei tiefer Stimmlage, 113 Hz (Abb. 1a), sieht man im optischen Glottogramm deutliche Verschlussphasen, und die Öffnungs- und Schliessungssegmente der offenen Phase sind etwa gleich lang. In dieser Stimmlage ist die Länge der Verschlussphase auch aus dem elektrischen Glottogramm ersichtlich. Der Stimm lippenkontakt erfolgt jedoch nicht erst – wie man zunächst annehmen möchte – am tiefsten Punkt der elektrolottographischen Kurve, sondern knapp 1 msec früher. Der darauffolgende scharfe Abfall der elektrolottographischen Kurve wird von *Fant et al.* (1966) mit einem Aneinanderpressen der Stimmlippen im Laufe der vertikalen Wellenbewegungen während der Phonation erklärt. Ähnlich ist in dieser Stimmlage auch der höchste Punkt des Elektrolottogramms nicht ohne weiteres mit dem Anfang der offenen Phase gleichzusetzen, sondern mit einer Unregelmässigkeit im aufsteigenden Schenkel des Elektrolottogramms. In etwas höherer Stimmlage (Abb. 1b) fällt diese Unregelmässigkeit aus, und der Anfang der vibratorischen Öffnung ist hier im Elektrolottogramm durch den höchsten Punkt der Kurve gekennzeichnet. Im Randregister, 283 Hz (Abb. 1c), liefert das Elektrolottogramm mehr Einzelheiten. Wahrscheinlich kommt auch hier eine Verschlussphase vor, die im optischen Glottogramm nicht registriert wird, da trotz geschlossener Glottis Licht durch die Stimmlippenschleimhaut hindurchscheint.

Die Registrierung einer lauten niederfrequenten Stimme (Abb. 2a) weist, wie erwartet, eine Verlängerung der Verschlussphase im optischen Glottogramm

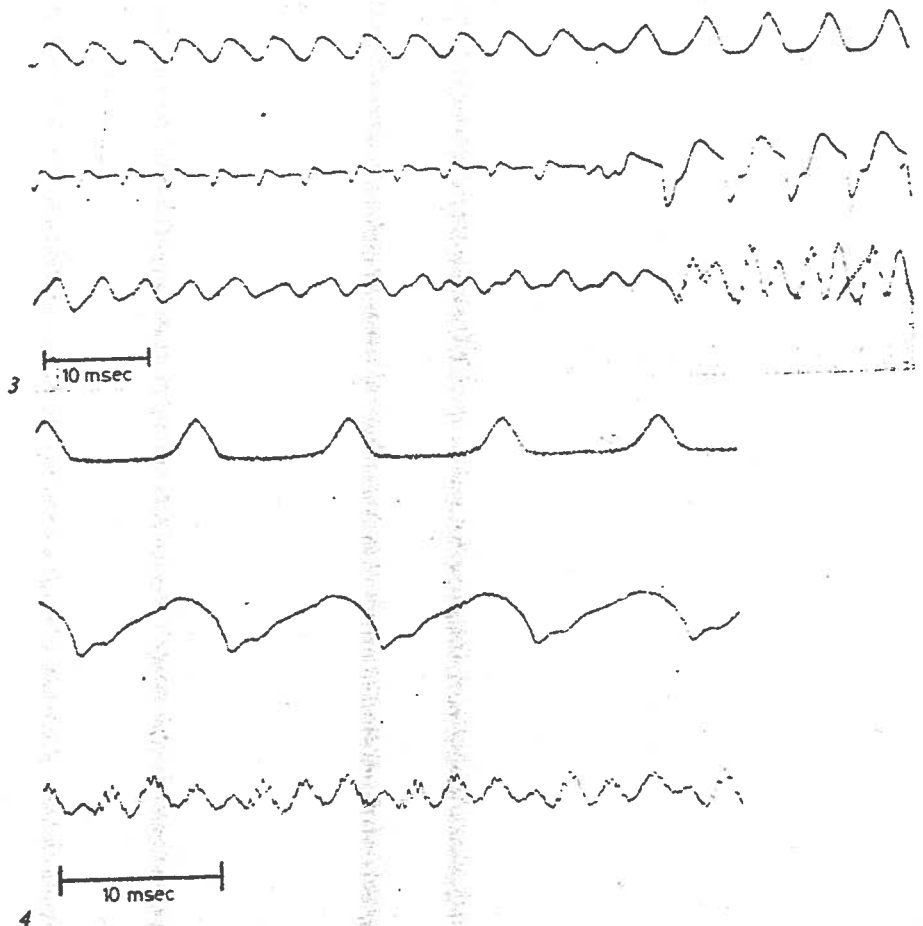


Abb. 3. Glottogramme vom Umkippen der Stimme von 242 Hz, danach 170 Hz.
 Abb. 4. Glottogramm bei tiefer, ziemlich leiser Stimme, 106 Hz. Der Punkt des Übergangs von geschlossener zu offener Phase im vibratorischen Zyklus kann weder im optischen noch im elektrischen Glottogramm genau ausgemacht werden.

auf. Sie illustriert auch deutlich, wie die akustische Welle hauptsächlich im Moment der vibratorischen Stimmritzenschliessung erzeugt wird. Bei leiser, verhauchter Stimme derselben Frequenz (113 Hz; Abb. 2b) schliesst sich die Glottis nicht vollständig, und besonders das Elektroglottogramm wird sehr flach.

Beim Umkippen der Stimme (Abb. 3) ist es besonders interessant festzustellen, wie schnell und vollständig sich der Wechsel vollzieht. In etwas mehr als zwei Periodenlängen der ursprünglichen Frequenz fällt die Tonhöhe von 240 auf 170 Hz ab und die Schwingungen werden dann sofort wieder regelmässig.

Das nächste Bild (Abb. 4) illustriert die nicht seltene Schwierigkeit, den Anfangspunkt der phonatorischen Öffnung auszumachen. Wir haben schon in einer früheren Arbeit darauf hingewiesen (*Kitzing und Sonesson, 1974*), und leider bringt auch das elektrische Glottogramm hier keine Informationen.

Die Abbildungen 5a–c zeigen, wie gut sich mit der optischen Glottographie die Art des Einsatzes registrieren lässt. Bei langsamer Papiergeschwindigkeit (Abb. 5a) wird die laryngeale Artikulation erfasst, wobei man im 1., 2. und 6. Stimmabschnitt bei hartem Einsatz einen festen Stimmritzenverschluss schon 0,2–0,4 sec vor Phonationsbeginn feststellen kann. Dieser feste Verschluss kommt auch im elektrischen Glottogramm durch kleine senkrechte Zacken zum Ausdruck. Besonders deutlich wird der Unterschied zwischen den Einsätzen jedoch erst im phonatorischen Glottogramm. Beim weichen Einsatz (Abb. 5b) beginnen die Schwingungen mit einer langsamen Annäherung der Stimmlippen, und eine Verschlussphase tritt erst allmählich auf. Bei hartem Einsatz (Abb. 5c) werden die Stimmlippen nach festem Verschluss zuerst nur für kurze Zeit auseinandergesprengt, und die Verschlussphase ist von Anfang an lang.

Letztlich illustriert dieses Bild eine Wertung, die wir abschliessend verallgemeinern möchten: nämlich wie gut sich das optische und das elektrische Verfahren ergänzen. Im elektrischen Glottogramm ist hier schon der Phonationsbeginn zu sehen, während aufgrund laryngealer Kompression anfangs noch nicht genügend Licht für ein Photoglottogramm durchscheint. Andererseits ist der Punkt maximaler Glottisöffnung wie immer nur im optischen Glottogramm auszumachen.

Zusammenfassung

Nach einer kurzen Beschreibung der bekannten Glottographieverfahren erfolgt ein Kommentar zur praktischen Anwendung der Photoglottographie sowie die Darstellung einer Methode zur kombinierten Registrierung von kontinuierlichen optischen und elektrischen Glottogrammen. Diese Darstellung bildet zusammen mit der Mitteilung von vorläufigen Resultaten, die mit der Methode erzielt werden konnten, den Hauptteil der Arbeit.

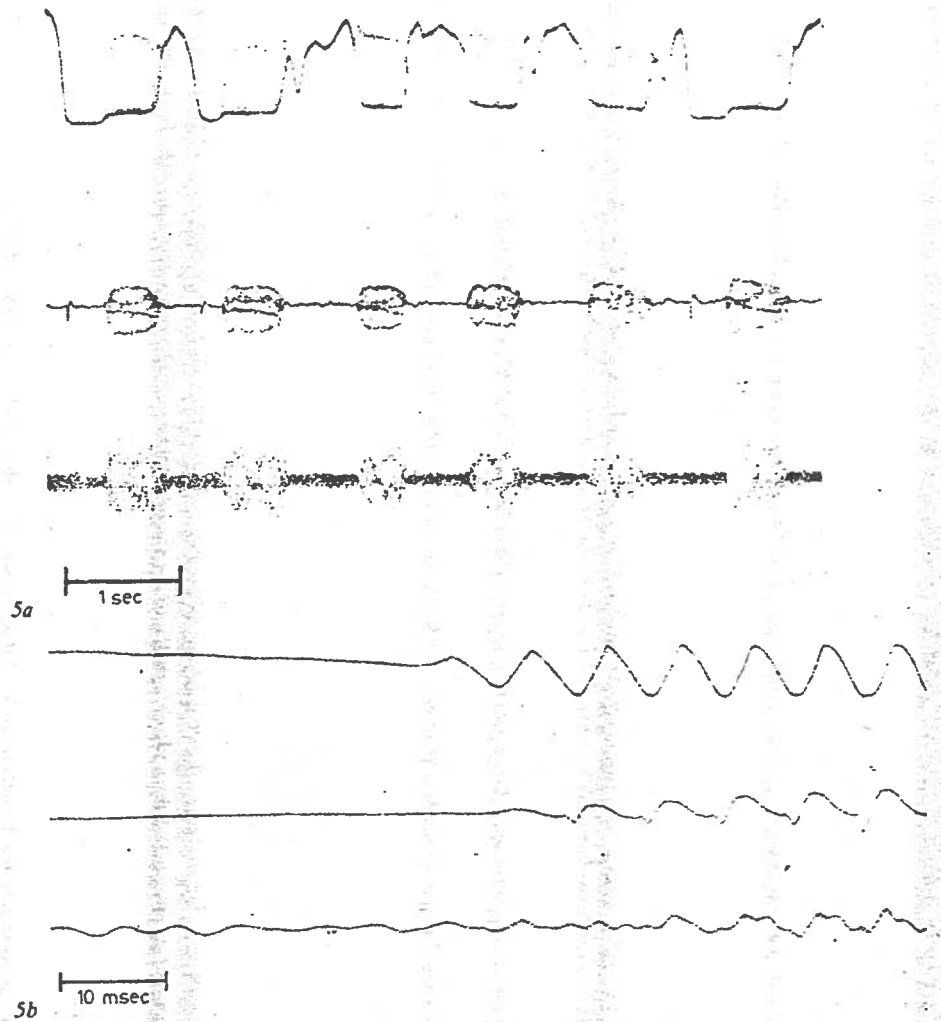
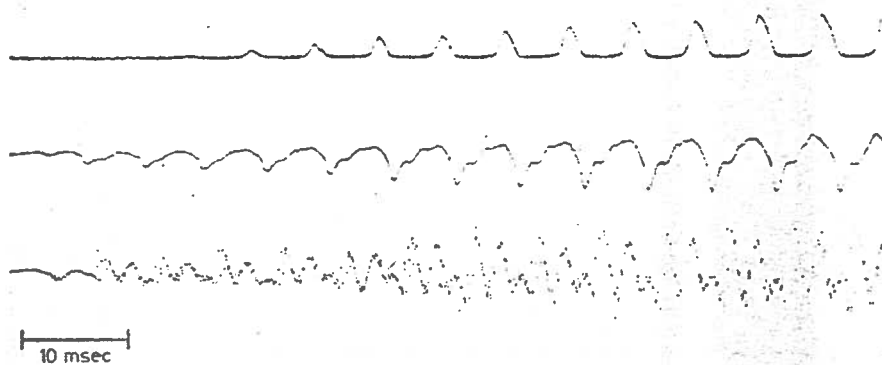


Abb. 5. Glottogramme von harten und weichen Einsätzen. *a* Zeitmass 1 sec. Glottale Artikulation. Phonationsbeginn mit geschlossener Glottis im 1., 2. und 6. Tonstoss, sonst mit geöffneter Glottis. *b* Weicher Einsatz. Zeitmass 10 msec. *c* Harter Einsatz. Zeitmass 10 msec.



Sc

Summary

Four different methods for the registration of glottal vibrations, so-called glottographic methods, are briefly described, and the clinical application of optical (transillumination) glottography is discussed. The main part of the paper describes a system for simultaneous registration of optical and electrical glottograms. Sample registrations are shown and some preliminary results are discussed.

Literatur

- Beach, J.L. and Kelsey, C.A.:* Ultrasonic doppler monitoring of vocal fold velocity and displacement. *J. acoust. Soc. Am.* 46: 1045-1047 (1969).
- Coleman, R.F. and Wendahl, R.W.:* On the validity of laryngeal photosensor monitoring. *J. acoust. Soc. Am.* 44: 1733-1735 (1968).
- Fabre, P.:* Un procédé électrique percutané d'inscription de l'accolement glottique au cours de la phonation: glottographie de haut fréquence. Primary results. *Bull. Acad. natn. Méd.* 1957: 66-69.
- Fant, G.; Ondráčková, J.; Lindqvist, J., and Sonesson, B.:* Speech production and analysis. Electrical glottography. *Speech Transmission Lab. quart. Prog. Status Rep., Royal Inst. Technol., Stockholm* 4: 15-21 (1966).
- Fant, G. and Sonesson, B.:* Indirect studies of glottal cycles by synchronous inverse filtering and photoelectrical glottography. *Speech Transmission Lab. quart. Prog. Status Rep., Royal Inst. Technol., Stockholm* 4: 1-3 (1962).
- Hamlet, S.L.:* Location of slope discontinuities in glottal pulse shapes during vocal fry. *J. acoust. Soc. Am.* 50: 1561-1562 (1971).

- Hamlet, S.L.:* Vocal fold articulatory activity during whispered sibilants. *Archs Otolar.* 95: 211-213 (1972).
- Hamlet, S.L.:* Vocal compensation: an ultrasonic study of vocal fold vibration in normal and nasal vowels. *Cleft Palate J.* 10: 267-285 (1973).
- Holmer, N.G. and Kitzing, P.:* Localization of the vocal folds and registration of their movements by ultrasound. 2nd Eur. Congr. Ultrasonic in Medicine, München 1975.
- Kitzing, P. and Sonesson, B.:* A photoglottographical study of the female vocal folds during phonation. *Folia phoniatic.* 26: 138-149 (1974).
- Miller, R.L.:* Nature of the vocal cord wave. *J. acoust. Soc. Am.* 31: 667-677 (1959).
- Ohala, J.:* A new photo-electric glottograph. Working papers in phonetics, Univ. Calif. 4: 40-52 (1966).
- Sonesson, B.:* On the anatomy and vibratory pattern of the human vocal folds. *Acta oto-lar., suppl.* 156 (1960).

Peter Kitzing, Phoniatische Abteilung, Universitäts-HNO-Klinik, Allm. sjukhuset, Malmö (Schweden)