LUND UNIVERSITY

Vascular ultrasound in stroke (Vaskulärt ultraljud vid stroke)

Johansson, Elias; Kremer, Christine; Fredén Lindqvist, Johan; Bergström, Göran

Published in:
Läkartidningen

2013

Link to publication

Citation for published version (APA):
Johansson, E., Kremer, C., Fredén Lindqvist, J., & Bergström, G. (2013). Vascular ultrasound in stroke (Vaskulärt ultraljud vid stroke). *Läkartidningen*, *110*(32-33), 1406-1408. http://www.lakartidningen.se/Klinik-och-vetenskap/Klinisk-oversikt/2013/08/Vaskulart--ultraljud-vid--stroke/

Total number of authors:
4

General rights
Unless other specific re-use rights are stated the following general rights apply:
Copyright and moral rights for the publications made accessible in the public portal are retained by the authors and/or other copyright owners and it is a condition of accessing publications that users recognise and abide by the legal requirements associated with these rights.
• Users may download and print one copy of any publication from the public portal for the purpose of private study or research.
• You may not further distribute the material or use it for any profit-making activity or commercial gain
• You may freely distribute the URL identifying the publication in the public portal

Read more about Creative commons licenses: https://creativecommons.org/licenses/

Take down policy
If you believe that this document breaches copyright please contact us providing details, and we will remove access to the work immediately and investigate your claim.

LUND UNIVERSITY

PO Box 117
221 00 Lund
+46 46-222 00 00

Citera som: Läkartidningen 2013;110:CDXF

Vaskulärt ultraljud vid stroke

ELIAS JOHANSSON, med dr, ST-läkare, neurologkliniken, Norrlands universitetssjukhus, Umeå
elias.johansson@neuro.umu.se
CHRISTINE KREMER, med dr, överläkare, neurologiska kliniken, Skånes universitetssjukhus, Malmö
JOHAN FREDÉN LINDQVIST, överläkare, Klinisk fysiologi, Sahlgrenska universitetssjukhuset, Göteborg
GÖRAN BERGSTRÖM, professor, överläkare, Klinisk fysiologi, Sahlgrenska universitetssjukhuset, Göteborg

Den senaste tidens framsteg inom strokesjukvården ställer höga krav på snabb och säker diagnostik och monitorering av patienter som drabbats av stroke. Patienter med symtomgivande karotisstenos ska opereras kort tid efter att symtomen debuterat, och där kan ultraljudsteknik vara till hjälp i diagnostiken. Huruvida personer med asymtomatisk karotisstenos ska opereras är ett debatterat ämne, men ultraljudsteknik kan vara en framkomlig väg för att selektera vilka personer med asymtomatisk karotisstenos som ska opereras.

Denna artikel är en översikt över vad vi i dag känner till om ultraljudets användbarhet och begränsning inom strokesjukvården, med fokus på patienter med karotisstenos.

Ultraljudsmetoder i strokesjukvården

Med ultraljud kan halskärlen visualiseras, och med olika dopplerfunktioner kan man mäta de blodflödeshastigheter som används för att gradera stenos. Fokus ligger på karotiskärlen, men även stenoser och förträngningar i arteria vertebralis kan visualiseras. Det råder ingen internationell konsensus om exakt vilka kriterier som ska användas för ultraljudsledd stenosbestämning. Det beror dels på att stenosgraden kan bedömas med olika system (Figur 1) [1], dels på att de studier som utvärderat kriterierna för översättning av flödeshastigheter till stenosgrad genom att jämföra ultraljud med intraarteriell angiografi kommit fram till liknande, men olika, gränsvärden och använder sig av olika parametrar i bedömningen av stenosgrad.

En enkätundersökning ger vid handen att tre olika system dominerar i Sverige: Norrlands universitetssjukhus utvärderar för närvarande en italiensk studies kriterier baserade på NASCET:s stenosgrader [2], Skånes universitetssjukhus i Malmö använder ett lokalt framtaget material baserat på CCA-metoden [3] medan huvuddelen av övriga laboratorier använder det material som framtagits av Jogestrand, baserat på ECST [4], vilket också har rekommenderats av Equalis expertgrupp för fysiologisk kärldiagnostik [1].

Transkraniell doppler (TCD) är ultraljudsundersökning av hjärnans blodkärl. Eftersom ultraljud i stor utsträckning absorberas i benvävnad utförs undersökningen med låg ultraljudsfrekvens (1–2 MHz) där kraniet är tillräckligt tunt (över tinningen) eller har öppningar (foramen magnum och orbitans bakre vägg). Genom tinningen ses de stora kärlen i circulus Willisii. Eftersom tinningbenets tjocklek varierar kan inte alla, men upp till 80–90 procent av patienterna, undersökas via tinningbenet. Något fler kan undersökas med tillförsel av kontrastmedel [5-7]. Undersökningen kan utföras med vanligt tvådimensionellt ultraljud eller med särskilt utformad TCD-apparatur med dopplerteknik. Fördelarna med TCD jämfört med angiografiska modaliteter är att TCD kan utföras bedside (inte sällan på intuberad patient), inte kräver kontrastinjektion och inte använder joniserande strålning.

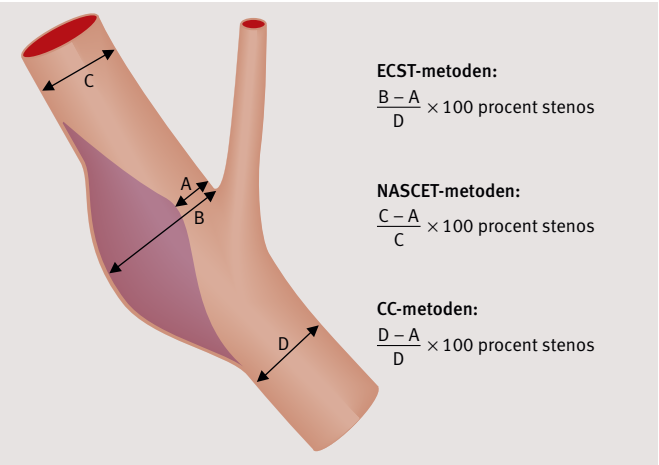

Figur 1. Graderingssystemen för karotisstenos.

Ultraljud tidigt i utredningen

Cirka 10–15 procent av alla strokeinsjuknanden orsakas av karotisstenos [9]. Patienter med karotisstenos som nyligen också insjuknat i amaurosis fugax, TIA eller stroke har hög risk att återinsjukna i stroke på både kort och lång sikt [10]. Denna ökade risk kan till stora delar reduceras med karotiskirurgi [10]. Riskreduktionens storlek är avhängig av stenosgrad, kön, ålder och tid mellan senaste relevanta insjuknande och operation [11]. Bland dessa är tiden den viktigaste faktorn; om kirurgi utförs inom två veckor från senaste symtom är den absoluta riskreduktionen för strokeinsjuknande >10 procent oavsett om stenosgraden är hög (70–99 procent NASCET, 80–99 procent ECST) eller måttlig (50–69 procent NASCET, 70–79 procent ECST) [11].

En färsk svensk studie visade att av dem som söker vård för stroke eller TIA orsakad av en 50–99-procentig NASCET-karotisstenos återinsjuknar ca 5 procent i stroke inom 2 dagar, ca 10 procent inom 7 dagar och närmare 15 procent inom 14 dagar [12]. Operation så tidigt som 3–5 dagar efter en stroke har därför föreslagits [13]. Socialstyrelsens rekommendation från 2009 är att operation utförs inom intervallet 2–14 dagar [14]. För hitta en symtomgivande karotisstenos och för att tidig operation ska vara möjlig för patienter som nyligen drab-

SAMMANFATTAT

Ultraljud, DT-angiografi och kontrastförstärkt MR-angiografi har liknande (men inte samma) sensitivitet och specificitet för gradering av karotisstenos. Vid det akuta strokeinsjuknandet är kort väntetid till en första undersökning av halskärlen av vikt. Således bör tillgängligheten i akutskedet avgöra valet av inledande undersökningsmetod.
I utredningen av patienter med karotisstenos räcker ofta den initiala undersökningen.
Utöver bedömning av stenosgrad tycks bedömning av plackmorfologi med ultraljud av halskärlen samt bedömning av mikroembolier och kärlreaktivitet med transkraniell doppler ha ett prognostiskt värde. Dessa kan bli instrument för att bedöma vilka personer med asymtomatisk karotisstenos som har nytta av karotiskirurgi.
Transkraniellt ultraljud kan även användas för att vid det akuta ischemiska strokeinsjuknandet diagnostisera en eventuell storkärlsocklusion och förstärka den intravenösa trombolysen. I ett lugnare skede kan man diagnostisera intrakraniell stenos, öppetstående foramen ovale och vasospasm associerad med subaraknoidalblödning.

TABELL I. Jämförelse av karotisavbildningsmetoder. Från Willinsky et al [15] och Wardlaw et al [16].

	Precision	Tillgänglighet	Kostnad	Svagheter	Fördelar	Risker
Intraarteriell angiografi	Standardmetod	+	++++	Riskfylld Strålning Kontrast	Precision	Stroke (1,6 procent), död (0,1 procent) [15]
Kontrastförstärkt MR-angiografi	Sensitivitet 94 procent Specificitet 93 procent [16]	+	+++	Kontrast	Precision	Kontrastinducerad nefropati
DT-angiografi	Sensitivitet 76 procent Specificitet 94 procent [16]	++++	++	Strålning Kontrast Förkalkningar	Tillgänglighet	Kontrastinducerad nefropati
Ultraljud	Sensitivitet 89 procent Specificitet 84 procent [16]	++++	+	Förkalkningar Användarberoende	Tillgänglighet	–

bats av stroke eller TIA måste alltså första linjens undersökning ske mycket tidigt.

Val av metod

En karotisstenos kan värderas med en rad metoder som alla har fördelar och nackdelar. Referensmetoden för att bestämma graden av karotisstenos är intraarteriell angiografi [2-4, 10], som dock används sällan numera på grund av invasiviteten och den därmed följande komplikationsrisken [15]. Metoden har i stället ersatts av tre andra med olika precision, kostnad och patientrisk: MR-undersökning med eller utan kontrastförstärkt angiografi, DT med kontrastförstärkt angiografi och ultraljudsledd stenosbedömning (Tabell I) [15-16]. De olika metodernas sensitivitet och specificitet diskuteras mer utförligt i Socialstyrelsens riktlinjer [14].

Tiden till diagnostik är den viktigaste faktorn i valet av undersökningsmetod, men individuell hänsyn bör även tas till eventuella kontraindikationer för kontrast, såsom allergier och nedsatt njurfunktion. Om ultraljudsledd diagnostik är snabbt tillgänglig tycker vi att denna metod är att föredra eftersom den inte medför strålning eller kontrastbelastning. Om ultraljudsledd diagnostik inte kan organiseras på detta sätt är kontrastförstärkt DT-angiografi, trots nackdelar med strålning och kontrastbelastning, att föredra jämfört med ett senare ultraljud. Om MR-angiografi finns tillgänglig utan tidsfördröjning är det givetvis ett fullgott alternativ. Valet av metod måste alltså styras av metodernas tillgänglighet på det aktuella sjukhuset.

För patienterna med hög risk för snart återinsjuknande i stroke (<2 veckor sedan senaste relevanta insjuknande) kan man med fördel utföra endast ultraljud som diagnostisk modalitet för att säkerställa halskärlsstenos. För patienterna med lägre risk för snart återinsjuknande i en ny stroke (>2 veckor efter symtom) kan undersökning väljas för att nå så hög precision i stenosbestämningen som möjligt. I dessa fall är risken för återinsjuknande mer likvärdig med nyttan av att bättre säkerställa stenosgraden för att undvika onödig kirurgi. I valet av ytterligare modalitet anser vi att kontrastförstärkt MR-angiografi är att föredra då den har diagnostiskt högst säkerhet [16]. Om diagnostiska svårigheter föreligger med ultraljud måste man givetvis direkt gå vidare med andra linjens diagnostik, vilket dock är relativt sällsynt i händerna på vana användare.

Ultraljud i den vidare utredningen

Utöver stenosgradering kan bedömning av plackmorfologi, mikroembolier, kärlreaktivitet och kollateraler göras med ultraljudsteknik. Stenosgrad tillsammans med övriga kliniska variabler är i regel tillräckligt för att kunna fatta beslut om kirurgi hos patienter med symtomatisk karotisstenos [11]. Närvaro av mikroemboliska signaler antyder högre risk för återinsjuknande och kan användas för prioritering. Enbart i osäkra fall och för prioritering kan plackmorfologi och kärlreaktivitet vägas in eftersom evidensgraden för dessa metoder är jämförelsevis låg. Vid asymtomatisk karotisstenos är det möjligt att plackmorfologi, mikroembolier och kärlreaktivitet kan bli viktiga pusselbitar i beslutet om huruvida karotiskirurgi är indicerad, då kunskapen om dessa metoder utvecklats mycket senaste åren.

> »Tiden till diagnostik är den viktigaste faktorn i valet av undersökningsmetod ...«

Mikroemboliska signaler kan detekteras vid undersökning med TCD och orsakas av små asymtomatiska embolier av gas eller fast material. I samband med symtomatisk stenos signalerar närvaro av mikroembolier extra hög risk för återinsjuknande, vilket kan användas vid behov av prioritering till kirurgi [17]. Vid asymtomatisk karotisstenos är risken för insjuknande i stroke högre om mikroembolier föreligger än om de inte gör det [18]. Även här saknas en standard avseende t ex hur länge det är lämpligt att registrera och om registreringen måste upprepas med jämna intervall, t ex årligen [19].

Det har visats i flera studier att vissa stenosmorfologiska fynd innebär större risk för framtida insjuknande i stroke. Plack som ter sig svarta med ultraljud (lågekogena) har i flera observationsstudier förknippats med högre risk [20, 21]. Förekomst av en oregelbunden plackyta kan tyda på ulcerationer, vilket också är förknippat med högre risk [22]. Morfologisk diagnostik är dock svår, och det saknas en gemensam standard för bedömning av plackmorfologi. Kombinationen av specifika stenosmorfologiska fynd och mikroemboliska signaler vid asymtomatisk stenos har visats identifiera en grupp med hög risk för återinsjuknande [23]. Kanske är denna kombination en framtida möjlighet för riskstratifiering.

Om en karotisstenos medför att för lite blod passerar förbi stenosen aktiveras kollateraler i circulus Willisii. Det perifera blodflödet upprätthålls med hjälp av cerebral autoregulation genom att cerebrala arterioler dilateras. Förmågan till cerebral autoregulation kan hämmas, vilket kan utvärderas med bl a TCD. Avsaknad av förändringar i blodflödeshastighet vid andhållning och/eller hyperventilation (kärlreaktivitet) pekar på en fullt utnyttjad autoregulation. Personer med asymtomatisk karotisstenos löper större risk för stroke om kärlreaktiviteten är nedsatt än om den är bevarad. Det vetenskapliga underlaget är dock sämre än för plackmorfologi och mikroembolier [24].

Med TCD kan man utvärdera om kollateraler i circulus Willisii och oftalmikaartären är aktiverade eftersom flödesriktningen i dessa kärl kan bedömas. Potentiellt användbara kollateraler kan också utvärderas genom att man kompletterar undersökningen med kompression av den gemensamma karotisartären. Vid komplett karotisocklusion har det visats att patienter med många aktiverade kollateraler har lägre risk för

återinsjuknande i stroke än patienter med få eller inga kollateraler [25]. Behovet av shunt under karotiskirurgi kan i viss utsträckning förutspås genom bedömning av kollateraler, men detta kräver att undersökningen kompletteras med karotiskompression [26]. Kollateraler kan även visualiseras med DT- eller MR-angiografi.

Transkraniellt ultraljud inom annan strokevård

Upp till 50 procent av alla strokepatienter med uttalade symtom har akut uppkomna tromboemboliska förträngningar i intracerebrala artärer [27]. Vid intravenös trombolys kan TCD användas för både prognos och övervakning. Akuta förträngningar graderas standardardiserat med de s k TIBI-graderna (thrombolysis in brain ischemia) [28]. Möjligheten att kunna följa eventuell rekanalisering medför att man bättre kan identifiera vilka patienter som inte har någon effekt av trombolysen och därmed kanske bör remitteras till mekanisk trombektomi [29]. I Malmö och Trelleborg används ett s k fast track-protokoll för att snabbt undersöka hjärnans kärl vid akut strokeinsjuknande för att förbättra underlaget till beslutet att gå över till mekanisk trombektomi.

Ultraljud förstärker dessutom trombolysens effekt, s k sonotrombolys. Sonotrombolys har studerats i två medelstora randomiserade studier. Dessa har påvisat att blodkärlen öppnas oftare, att fler uppnår mycket god neurologisk funktionsnivå och att blödningsrisken inte är ökad jämfört med enbart intravenös trombolys [30]. Sonotrombolys är dock relativt svår att genomföra av praktiska skäl då särskild apparat och välutbildad personal med kort varsel måste kunna gå ifrån övrig verksamhet i ca 2,5 timme. Sedan metoden introducerades i maj 2011 har ett tiotal sonotrombolyser hittills utförts i Umeå. Användaroberoende sonotrombolysapparatur är under tidig vetenskaplig prövning [31].

Intrakraniella aterosklerotiska stenoser kan ge upphov till cerebrovaskulärt insjuknande [32]. Graden av stenos bestäms genom analys av maximal systolisk flödeshastighet. Sensitiviteten och specificiteten för denna metod är mycket god [33].

Som alternativ till transesofageal ultraljudsundersökning av hjärtat (TEE) kan TCD användas för att påvisa höger–vänstershuntning av blod i lilla kretsloppet (oftast öppetstående foramen ovale) genom att påvisa tidig mikroembolisering efter intravenös injektion av ultraljudskontrast [34]. En fördel med TCD i detta sammanhang är den relativa enkelheten eftersom en transesofageal prob inte behövs, medan en nackdel är att shuntens exakta lokalisation inte kan avgöras. Användningen av TCD eller TEE styrs av lokala rutiner. Som övervakning av vasospasm efter subaraknoidalblödning är metoden ett viktigt komplement till radiologiska undersökningar då den med fördel kan utföras vid upprepade tillfällen med små resurser nära patienten [35].

Hos barn med sicklecellsanemi har TCD en särställning som behandlingsstyrande metod. Blodflödeshastigheten i cerebrala kärl har vid sicklecellsanemi ett direkt prognostiskt värde för insjuknande i stroke. [36].

Summering

Ultraljud av halskärlen är en snabb och kostnadseffektiv metod för att detektera karotisstenoser. Hos patienter med nyligt insjuknande måste undersökningen ske skyndsamt då kirurgisk behandling av symtomatisk karotisstenos är effektivast kort tid efter insjuknandet. Det är troligt att undersökningar med bl a transkraniellt ultraljud kan bli en viktig del i utredning av asymtomatisk karotisstenos. I akutskedet finns även en nytta med transkraniellt ultraljud avseende både icke-invasiv övervakning och förstärkning av trombolyseffekten.

Vi rekommenderar starkt effektiv användning av ultraljud inom strokesjukvården och uppmanar samtidigt de olika diagnostiska enheterna att möta behovet av snabb och kvalitetssäkrad diagnostik.

Potentiella bindningar eller jävsförhållanden: Inga uppgivna.

SUMMARY. Carotid ultrasound for detection of stenosis in patients with a recent cerebrovascular event

Carotid ultrasound is one of several available methods for the detection of carotid stenosis in patients with a recent cerebrovascular event. For patients with symptomatic carotid stenosis, the delay to carotid revascularisation for symptomatic stenosis should be kept short; thus, the choice of method for the initial examination should be based on local availability. In addition to the degree of stenosis, plaque morphology assessed with carotid ultrasound and microembolization and cerebrovascular reactivity assessed with transcranial Doppler have a prognostic value. Transcranial Doppler can also be used in the acute phase to diagnose large vessel occlusion and enhance the effect of intravenous thromobolysis.

Elias Johansson, Christine Kremer, Johan Fredén Lindqvist, Göran Bergström

Correspondence: Elias Johansson, Neurocentrum, Norrlands Universitetssjukhus, SE- 901 87 Umeå, Sweden
elias.johansson@neuro.umu.se

REFERENSER

1. Jogestrand T, Fredén-Lindqvist J, Lundgren S, et al. Equalis kriterier för karotisdiagnostik – under kontinuerlig uppgradering. Läkartidningen. 2012;13:702-3
2. Leonardo G, Crescenzi B, Cotrufo R, et al. Improvement in accuracy of diagnosis of carotid artery stenosis with duplex ultrasound scanning with combined use of linear array 7.5 MHz and convex array 3.5 MHz probes: validation versus 489 arteriographic procedures. J Vasc Surg. 2003;37:1240-7.
3. Hansen F, Bergqvist D, Lindblad B, et al. Accuracy of duplex sonography berfore carotid endarterectomy – a comparison with angiography. Eur J Vasc Endovasc Surg. 1996;12:331-6.
4. Jogestrand T, Lindqvist M, Nowak J, et al. Diagnostic performance of duplex ultrasonography in the detection of high grade internal carotid artery stenosis. Eur J Vasc Endovasc Surg. 2002;23:510-8.
5. Abbott AL, Chambers BR, Stork JL et al. Embolic Signals And Prediction of Ipsilateral Stroke or Transient Ischemic Attack in Asymptomatic Carotid Stenosis A Multicenter Prospective Cohort Study. Stroke. 2005;36:1128-33.
6. Baumgartner RW, Baumgartner I, Mattle HP, et al. Transcranial color-coded duplex sonography in the evaluation of collateral flow through the circle of Willis. Am J Neuroradiol. 1997;18:127-33.
7. Baumgartner RW, Arnold M, Gonner F, et al. Contrast-enhanced transcranial color-coded duplex sonography in ischemic cerebrovascular disease. Stroke. 1997;28:2473-8.
8. Vlaar AM, Bouwmans A, Mess WH, et al. Transcranial duplex in the differential diagnosis of parkinsonian syndromes: a systematic review. J Neurol. 2009;256:530-8.
9. Sudlow CL, Warlow CP. Comparable studies of the incidence of stroke and its pathological types: results from an international collaboration. International Stroke Incidence Collaboration. Stroke. 1997;28:491-9.
10. Rothwell PM, Eliasziw M, Gutnikov SA, et al. Endarterectomy for symptomatic carotid stenosis in relation to clinical subgroups and timing of surgery. Lancet. 2004; 363:915–24.
11. Rothwell PM, Eliasziw M, Gutnikov SA, et al. Sex difference in the effect of time from symptoms to surgery on benefit from carotid endarterectomy for transient ischemic attack and nondisabling stroke. Stroke. 2004;35:2855-61.
12. Johansson EP, Arnerlöv C, Wester P. Risk of recurrent stroke before carotid endarterectomy: the ANSYSCAP study. Int J Stroke. Epub 12 april 2012.
13. Johansson EP. Symtomatisk karotisstenos - ett tillstånd som bör fruktas. Vaskulär Medicin. 2012;28:40-1
14. Socialstyrelsens nationella riktlinjer för strokesjukvård 2009. [citerad 20 juli 2012] http://www.socialstyrelsen.se/nationellariktlinjerforstrokesjukvard
15. Willinsky RA, Taylor SM, ter Bruge K, et al. Neurologic complications of cerebral angiography: prospective analysis of 2,899 procedures and review of the literature. Radiology. 2003;227:522-8.
16. Wardlaw JM, Chappell FM, Best JJ, et al. Non-invasive imaging compared with intra-arterial angiography in the diagnosis of symptomatic carotid stenosis: a meta-analysis. Lancet. 2006;367: 1503-12.

17. Ritter MA, Dittrich R, Thoenissen N, et al. Prevalence and prognostic impact of microembolic signals in arterial sources of embolism. A systematic review of the literature. J Neurol. 2008;255:953-61.
18. Markus HS, King A, Shipley M, et al. Asymptomatic embolisation for prediction of stroke in the Asymptomatic Carotid Emboli Study (ACES): a prospective observational study. Lancet Neurol. 2010;9: 663-71.
19. King A, Shipley M, Markus H, et al. Optimizing protocols for risk prediction in asymptomatic carotid stenosis using embolic signal detection? The Asymptomatic Carotid Emboli Study. Stroke. 2011; 42:2819-24.
20. Nicolaides AN, Kakkos, Kyriacou E, et al. Asymptomatic internal carotid artery stenosis and cerebrovascular risk stratification. J Vasc Surg. 2010;52:1486-96.
21. Grönholdt ML, Nordestgaard BG, Schroeder TV. Ultrasonic echolucent carotid plaques predict future strokes. Circulation. 2001;104: 68-73.
22. Madani A, Beletsky V, Tamayo A, et al. High-risk asymptomatic carotid stenosis ulceration on 3D ultrasound vs TCD microemboli. Neurology. 2011;77:744-50.
23. Topakian R, King A, Kwon SU, et al. Ultrasonic plaque echolucency and emboli signals predict stroke in asymptomatic carotid stenosis. Neurology. 2011;77:751-8.
24. King A, Serena J, Bornstein NM, et al. Does impaired cerebrovascular reactivity predict stroke risk in asymptomatic carotid stenosis? A prospective substudy of the Asymptomatic Carotid Emboli Study. Stroke. 2011;42:1550-5.
25. Vernieri F, Pasqualetti P, Matteis M, et al. Effect of collateral blood flow and cerebral vasomotor reactivity on the outcome of carotid artery occlusion. Stroke. 2001;32: 1552-8.
26. Visser GH, Wieneke GH, van Huffelen AC, et al. The use of preoperative transcranial doppler variables to predict which patients do not need a shunt during carotid endarterectomy. Eur J Vasc Endovasc Surg. 2000;19:226-32.
27. Allendoerfer J, Goertler M, von Reutern GM. Prognostic relevance of ultra-early doppler sonography in acute ischaemic stroke: a prospective multicentre study. Lancet Neurol. 2006;5:835-40.
28. Burgin WS, Malkoff M, Felberg RA, et al. Transcranial doppler ultrasound criteria for recanalization after thrombolysis for middle cerebral artery stroke. Stroke. 2000;31:1128-32.
29. Phillips S, Stanley L, Nicoletto H. Use of Emergency Department Transcranial Doppler Assessment of Reperfusion After Intravenous tPA for Ischemic Stroke. J Emerg Med. 2012;42:40-3.
30. Tsivgoulis G, Eggers J, Ribo M. Safety and efficacy of ultrasound-enhanced thrombolysis. A comprehensive review and meta-analysis of randomized and nonrandomized studies. Stroke. 2010;41: 280-7.
31. Studieprotokoll för CLOTBUSTER – fas III-studie med användaroberoende sonotrombolysapparatur [citerad 20 juli 2012]. http://www.clinicaltrials.gov NCT01098981
32. Klotzsch C, Popescu O, Sliwka U, et al. Detection of stenoses in the anterior circulation using frequency-based transcranial color-coded sonography. Ultrasound Med Biol. 2000;26:579-84.
33. Baumgartner RW, Mattle HP, Schroth G. Assessment of >/=50% and <50% intracranial stenoses by transcranial color-coded duplex sonography. Stroke. 1999;30:87-92.
34. Droste DW, Reisener M, Kemény V, et al. Contrast Transcranial Doppler Ultrasound in the Detection of Right-to-Left Shunts Reproducibility, Comparison of 2 Agents, and Distribution of Microemboli. Stroke. 1999;30:1014-8.
35. Constantoyannis C, Kourtopoulos H. Transkraniell doppler inom neurokirurgin. Skonsam metod för diagnostik av vasospasm och subaraknoidalblödning. Läkartidningen. 2002;99:1686-90.
36. Adams RJ. TCD in sickle cell disease: an important and useful test. Pediatr Radiol. 2005;35:229–34.