



LUND UNIVERSITY

Bilden av frontotemporal demens klarnar. 25 års forskning börjar ge resultat.

Brun, Arne; Gustafson, Lars

Published in:
Läkartidningen

2011

[Link to publication](#)

Citation for published version (APA):

Brun, A., & Gustafson, L. (2011). Bilden av frontotemporal demens klarnar. 25 års forskning börjar ge resultat. *Läkartidningen*, 108(48), 2508-2510. <http://www.ncbi.nlm.nih.gov/pubmed/22462274?dopt=Abstract>

Total number of authors:

2

General rights

Unless other specific re-use rights are stated the following general rights apply:

Copyright and moral rights for the publications made accessible in the public portal are retained by the authors and/or other copyright owners and it is a condition of accessing publications that users recognise and abide by the legal requirements associated with these rights.

- Users may download and print one copy of any publication from the public portal for the purpose of private study or research.
- You may not further distribute the material or use it for any profit-making activity or commercial gain
- You may freely distribute the URL identifying the publication in the public portal

Read more about Creative commons licenses: <https://creativecommons.org/licenses/>

Take down policy

If you believe that this document breaches copyright please contact us providing details, and we will remove access to the work immediately and investigate your claim.

LUND UNIVERSITY

PO Box 117
221 00 Lund
+46 46-222 00 00

Bilden av frontotemporal demens klarnar

25 års forskning börjar ge resultat

ARNE BRUN, professor, avdelningen för patologi, Lunds universitet
arne.brun@lsn.se

LARS GUSTAFSON, professor, avdelningen för geriatrisk psykiatri, Lunds universitet
lars.gustafson@med.lu.se

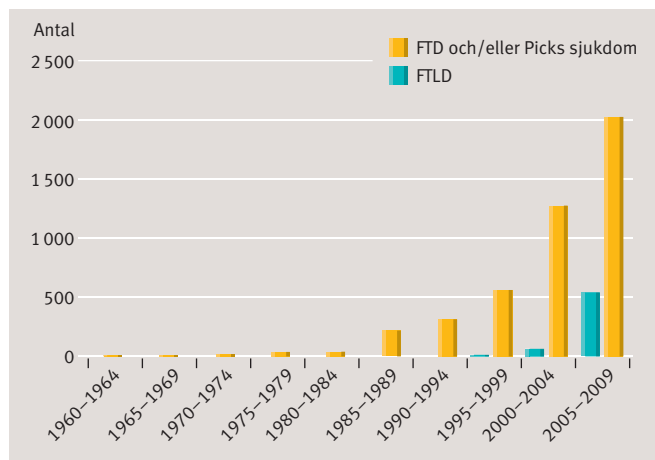
Det är nu 25 år sedan den första internationella konferensen kring pannlobsdemens, även kallad frontotemporal demens (FTD) eller frontallobsdemens, ägde rum i Lund 1986. Den föranleddes av att vi funnit ett relativt stort antal demensfall med frontal symtomatologi och en neuropatologi som vi uppfattade som en tidigare ej definierad sjukdom. Konferensen blev något av en väckarklocka. FTD hade dessförinnan fört en undanskymd och närmast betvivlad tillvaro i våra lundsiska forskningsarkiv, först omnämnd 1977 [1] men redovisad mer i detalj vid den första konferensen [2, 3]. Sedan dess har publiceringskurvan och forskningsaktiviteten nått nya toppar (Figur 1) synkront med och uppenbarligen stimulerade av de efterföljande konferenserna, varav även den andra, tredje och fjärde arrangerades i Lund och de följande i Philadelphia, San Francisco, Rotterdam och Indianapolis. Efter den senaste kongressen 2010 har vi gjort ett försök att sammanfatta och kommentera FTD-begreppets utveckling [4].

Den kliniska betydelsen av atrofi inom frontal- och temporalloberna vid demens uppmärksammades redan i slutet av 1800-talet, och Picks sjukdom som sjukdomsbegrepp etablerades på 1920-talet. Picks sjukdom var emellertid relativt ovanlig och förväxlades ofta med Alzheimers sjukdom, som länge ansågs omfatta hela hjärnan och speciellt frontalloberna! Ofta blev diagnosförslaget Pick-Alzheimers sjukdom, och på etablerade demenskongresser uppmärksammades sällan degenerativa demenser av »icke-alzheimertyp«.

»Om det inte varit för gliosen«

En snabb kunskapsutveckling har möjliggjorts av nya tekniker för klinisk och neuropatologisk forskning, såsom metoder för avbildning av hjärnans morfologi och funktion, immun-tekniker för identifiering av celler och proteiner samt genanalys. Innan dessa metoder såg dagens ljus var vi hänvisade till traditionell teknik inom patologi liksom kliniken. Den bild vi då såg var vid första anblicken en ospecifik och enkel degenerering av hjärnbarken med viss förlust av små nervceller samt ärrbildning med glios och finporig uppluckring (mikrovakuolisering) som kunde ha förväxlats med postmortala artefakter om det inte hade varit för gliosen, som är ett ovedersägligt tecken på skada.

Bilden blev emellertid karakteristisk och specifik av att dessa förändringar återfanns enbart i barkens tre yttre lager. Till den specifika bilden bidrog dessutom den topografiska utbredningen i barken, begränsad till främre frontalloberna med främre gyrus cinguli samt främre delen av tinningloben,



Figur 1. Antalet publikationer rörande frontotemporal demens i PubMed (Medline) i femårsintervall 1960–2009. FTD = frontotemporal demens, FTLD = frontotemporal lobär demens.

vilket kunde kartläggas tack vare multipla helhjärnssnitt för mikroskopisk analys.

Denna utbredning var konsekvent om än med viss individuell variation och asymmetri, som har givit upphov till senare tiders många kliniska former av FTD (såsom progressiv afasi och semantisk demens, men även kortikobasal degeneration och progressiv supranukleär paralis). Denna indelning baserades på individuellt olika frontala symtom men är fortfarande uttryck för en sjukdomsprocess, som så småningom kan komma att omfatta hela prefrontala regionen. Symtomatologin baseras ju snarare på lokalen för förändringarna än på de mikroskopiska fynden. Till den topografiska karakteristiken kan läggas att centralvindlingarna är sparade, liksom vid Alzheimers sjukdom, något som kan knytas till dessas tidigare fylogenes och ontogenes och därför större motståndskraft.

Därtill fanns i den vita substansen en måttlig myelinförlust med oklart samband med barkdegenerationen [5]. Det förelåg inga förändringar av den art som ses vid Picks eller Alzheimers sjukdom. Degenerationen gav oftast upphov till en till det yttre lindrig eller osäker atrofi av berörda hjärnpartier – i

»FTD hade dessförinnan fört en undanskymd och närmast betvivlad tillvaro i våra lundsiska forskningsarkiv ...«

SAMMANFATTAT

Frontotemporal demens orsakas av degenerering av nervceller, huvudsakligen i de främre delarna av pann- och tinninglobernas bark.

Sjukdomen debuterar ofta redan i 30-årsåldern och är den näst vanligaste degenerativa demensformen mellan 30 och 60 år.

Sjukdomsbilden domineras av personlighetsförändringar, beteendestörningar, affektiva symtom och tilltagan-

de expressiv språkstörning. **Yttringarna blir** förödande för den drabbade, som vanligen är yrkesaktiv ålder, och för de anhöriga.

Redan 25 år efter upptäckten har forskning inom genetik och molekylärbiologi lett fram till god diagnostik och förståelse av sjukdomen och till och med utsikter till behandling av denna svåra demenssjukdom.

skarp kontrast till den uttalade och distinkt avgränsade atrofin vid Picks sjukdom. Den nya sjukdomen hade ju även specifika drag, till skillnad från vad som kallats degeneration utan distinkt histologi (degeneration lacking distinctive histology, DLDH) [6].

Förvånande nog fann vi en association med amyotrofisk lateralskleros (ALS), något som redan 1986 bekräftades av japanska forskare och som dokumenterats i många följande undersökningar. Detta kan komma att få sin förklaring i en för sjukdomarna gemensam etiologisk roll för proteinerna TDP43 (transactive DNA-binding protein) och progranulin.

Trots den lindriga degenerationen och atrofin led dessa patienter av svår frontal dysfunktion, vilket talar för att viktiga neuron slagits ut. Man kan spekulera över om dessa var de enligt senare fynd skadade interneuronen, eller om dysfunktionen hänger samman med en lindrig degeneration i substantia nigra, som förser frontalbarken med signalsubstanser av adrenerg och dopaminerg typ [7], eller i corpus striatum, som har frontala förbindelser. En likaledes måttligt uttalad degeneration av amygdalal kärnan har kopplats till försämrad social kompetens [8]. Den frontotemporala utbredningen av degenerationen styrktes av flödesnedsättningar i samma regioner mätt med xenon-133-clearance-teknik lanserad av David H Ingvar i Lund [9] och Niels Lassen i Köpenhamn och som inhalationsmetod vidareutvecklad av Jarl Risberg i Lund [10].

Typisk sjukdomsbild

Den kliniska bilden vid FTD är en långsamt progredierande demens, som är familjär i 50 procent av fallen. Sjukdomsdebuten sker vanligen före 70 års ålder med karakteristiska symptom redan i 30-årsåldern, och durationen kan variera mellan 3 och 17 år. Sjukdomsbilden, som är skiftande, domineras av personlighetsförändringar, beteendestörningar och affektiva symptom med bristande omdöme, hämningsbortfall och sviktande empati. Den sjuke blir känslomässigt oengagerad, apatisk och rastlös, vilket lätt kan misstolkas som depression eller annan psykisk sjukdom. Dessutom ses ofta en tilltagande utarmning och stereotypi av den expressiva språkfunktionen, ofta med mutism och förlust av mimik i ett senare stadium.

Vid FTD är de kognitiva störningarna mindre uttalade på ett tidigt stadium än vid Alzheimers sjukdom. Minnet av näraliggande upplevelser och förmågan till rumslig orientering och igenkänning är relativt välbevarade, men oftast har den sjuke nedsatt inlärningsförmåga, koncentrationsförmåga och förmåga till målinriktat beteende. Vanliga fenomen vid FTD är dessutom hypersexualitet, hyperoralitet och sk användarbeteende, som även beskrivits hos patienter med andra fokala frontallobslesioner.

Den kliniska diagnosen FTD kan ställas med betydande säkerhet baserat på symptomprofil och sjukdomsförlopp även om det föreligger en betydande klinisk variabilitet beroende på hjärnförändringarnas topografi. Klinisk differentialdiagnostik av FTD, Alzheimers sjukdom och cerebrovaskulär demens är också möjlig i överensstämmelse med hjärnskadans utbredning [11].

Demenstyp som tidigare inte definierats

Den initialt förbryllande situationen med ett relativt stort antal fall av svår demens med till synes vaga och lindriga förändringar vållade diagnostiska problem. Tack vare samstämmighet mellan patologiska förändringar och kliniska yttringar stod det dock så småningom klart att vi hade att göra med en demenstyp som tidigare inte definierats. Med hänsyn till skillnaderna jämfört med Alzheimers sjukdom valde vi benämningen frontallobsdegeneration av icke-alzheimertyp

»Då sjukdomen dök upp även i andra europeiska länder skyllde man åter på vikingarna och deras härjningståg i Europa ...«

(FLD). En av vinsterna med redan de första FTD-konferenserna var kontakten med Manchestergruppen, som gjort liknande iakttagelser, kliniskt och neuropatologiskt, och tillsammans med dem kom vi fram till konsensus om tre former av FTD: frontallobsdegeneration (FLD), Pickliknande sjukdom och ALS-associerad frontal demens [12]. I en andra huvudsakligen kliniskt grundad konsensusrapport kring sjukdomsgruppen, nu kallad frontotemporal lobär demens (FTLD), adderades två former av demens med språkstörning (progressiv afasi och semantisk demens) [13].

Nya forskningsredskap vidgade insikterna

Utvecklingen under de följande åren med tillkomst av immunmetoder för astrocytärt surt gliofibrillärt protein (GFAP) och för en markör för synapser (synaptofysin) verifierade gliosen och visade förlust av synapser, båda i de tre yttre barklagren men inte i de djupare. Detta verifierade den ytliga barkdegenerationen, dvs bara av den yttre delen av den neuronala kolumnen. Detta var ett oväntat fynd med hänsyn till att den vertikala neuronala kolumnen är den i histogenesen tidigast formade enheten med vertikala förbindelser mellan neuronlagren. Dess djupa och fylogenetiskt äldsta del kvarstår alltså, trots förlusten av samarbetet med den yttre delen, som även kommunicerar med andra liknande enheter via molekylärlagrets neuritplexus.

Vår dåvarande medarbetare X Liu kartlade synapspatologi i sin avhandling 1995. Synapsförlust, som vid Alzheimer drabbar alla lagren, har antagits vara den inledande och väsentliga orsaken till dysfunktionen [14] och bör analogt spela en liknande roll vid FTD. Då positronemissionstomografin (PET) introducerades verifierade den tidigare fynd gjorda med xenon-133-metoden för blodflödesmätning.

Nya metoder under 1990-talet för att immunologiskt påvisa olika essentiella proteiner breddade utbudet av FTD-former. Cellskelettets strukturprotein tau, som i en abnormt fosforylerad form är en markant abnormitet vid Alzheimers sjukdom kopplad till en mutation av taugen på kromosom 17, förelåg även vid vissa former av FTD som var kombinerade med parkinsonism. Denna variant av FTD är representerad med endast enstaka fall i vårt svenska material men dominerar inom vissa andra forskningscentras upptagningsområden.

Begränsat nordisk sjukdom, ansåg omvärlden

I Danmark dominerar en enda släkt med FTD av en typ besläktad med vår FLD, baserad på en mutation på kromosom 3. Dyliga geografiska variationer gör det svårt att uppskatta den globala frekvensen av den ena eller andra formen av FTD. Detta kan hänga samman med skillnader mellan forskningscentra vad gäller intressen och traditioner, obduktionsfrekvens och tekniker, patienturval inkluderande åldersgrupper och diagnostiska metoder men även lokala miljöfaktorer.

En illustration av detta är att vid vår tidigaste presentation av FTD, som en tioprocentig andel av alla neuropatologiskt diagnostiserade demenser, ansåg omvärlden FTD vara en begränsat nordisk sjukdom, möjligen ett arv från vikingarna som man insinuant beskyllde för bristande behärskning med raseri, sexualdrift och andra frontala symptom. Då sjukdomen dök upp även i andra europeiska länder skyllde man åter på vi-

kingarna och deras härjningståg i Europa, men de får väl i dag anses vara rehabiliterade på denna punkt.

Nya markörer introducerades

Immunhistologin bidrog även till att i de flesta fall påvisa ubikvitin (FTD-U), som markerar nedbrytning av ett protein. Detta protein befanns senare vara en markör för TDP43, ett protein av betydelse för genomets uttryck. Förekomsten av detta protein och av strukturproteinet tau ligger nu till grund för klassifikationen i två huvudgrupper, som omfattar de flesta former av FTD [15]. Därtill kommer två mindre grupper: tau- och TDP43-negativa fall med annat protein (fused in sarcoma [FUS] proteins) samt icke karakteriserade grupper av fall. Dessutom visar majoriteten av fall av ALS en deposition av TDP43, och noggrannare kognitiv testning visar symtom som vid FTD, vilket ytterligare stärker sambandet mellan dessa sjukdomar [16]. TDP43 är involverat även i andra degenerativa nervsystemsjukdomar såsom Alzheimers, Parkinsons och Huntingtons sjukdomar samt Lewykroppsdemens. Utvecklingen pekar mot att TDP43 i serum och likvor kan komma att bli en diagnostisk markör [17-19].

Med immunteknik har man även påvisat proteinet progranulin, som i den adulta organismen reglerar cellens proliferation och underhåll. Det förekommer i sänkta nivåer hos individer med FTD-U liksom vid ärftlig disposition för sjukdomen, jämfört med hos icke-bärare av sjukdomen, och progranulinnivån fungerar prognostiskt och som specifik markör för denna form [20]. En mutation på progranulingenen har påvisats på kromosom 17q21-22 och innebär predisposition inte bara för FTD utan också för andra neurodegenerativa sjukdomar såsom ALS [21] och Alzheimers sjukdom. Sänkta nivåer av progranulin har befunnits accelerera undanröjningen av skadade celler (apoptos) via stimulerung av makrofagera innan reparativa processer hunnit rädda dessa celler, vilket skulle medverka till och förklara neurodegeneration vid bla FTD [22].

Av ännu större betydelse är förhoppningsvis de studier som nyligen visat att en kort DNA-sekvens på kromosom 9 upprepad upp till tusentals gånger, mot normalt några tiotal gånger, förelåg i ca 12 procent av fallen av familjär FTD och i mer än 22 procent av fallen av familjär ALS (9p21-linked ALS and FTD)

REFERENSER

- Gustafson L, Brun A, Ingvar DH. Presenile dementia: clinical symptoms, pathoanatomical findings and cerebral blood flow. In: Meyer JS, Lechner H, Reivich M, editors. Cerebral vascular disease. Amsterdam: Excerpta Medica; 1977. p. 5-9.
- Brun A. Frontal lobe degeneration of non-Alzheimer type. I. Neuropathology. Arch Gerontol Geriatr. 1987;6:193-208.
- Gustafson L. Frontal lobe degeneration of non-Alzheimer type. II. Clinical picture and differential diagnosis. Arch Gerontol Geriatr. 1987;6:209-23.
- Brun A, Gustafson L. The birth and early evolution of the frontotemporal dementia (FTD) concept. J Mol Neurosci. Epub 7 jun 2011. doi: 10.1007/s12031-011-9565-8.
- Englund E, Brun A. Frontal lobe degeneration of non-Alzheimer type. IV. White matter changes. Arch Gerontol Geriatr. 1987;6:235-43.
- Dreher JC, Meyer-Lindenberg A, Kohn P, Berman KF. Age-related changes in midbrain dopaminergic regulation of the human reward system. Proc Natl Acad Sci U S A. 2008;105:15106-11.
- Bickart KC, Wright CI, Dautoff RJ, Dickerson BC, Barrett LF. Amygdala volume and social network size in humans. Nat Neurosci. 2011;14:163-4.
- Ingvar DH. History of brain imaging in psychiatry. Dement Geriatr Cogn Disord. 1997;8:66-72.
- Gustafson L, Englund E, Brunnström H, Brun A, Erikson C, Warkentin S, et al. The accuracy of short clinical rating scales in neuropathologically diagnosed dementia. Am J Geriatr Psychiatry. 2011;18:810-20.
- Brun A, Englund E, Gustafson L, Passant U, Mann DMA, Neary D, et al. Clinical and neuropathological criteria for frontotemporal dementia. The Lund and Manchester Groups. J Neurol Neurosurg Psychiatry. 1994;57:416-8.
- Neary D, Snowden JS, Gustafson L, Passant U, Stuss D, Black S, et al. Frontotemporal lobar degeneration: a consensus on clinical diagnostic criteria. Neurology. 1998;51:1546-54.
- Terry RD. Cell death or synaptic loss in Alzheimer disease. J Neuropathol Exp Neurol. 2000;59:1118-9.
- MacKenzie IR, Neumann M, Bigio EH, Cairns NJ, Alafuzoff I, Kril J, et al. Nomenclature and nosology for neuropathologic subtypes of frontotemporal lobar degeneration: an update. Acta Neuropathol. 2010;119:1-4.
- Kiernan MC, Vucic S, Cheah BC, Turner MR, Eisen A, Hardiman O, et al. Amyotrophic lateral sclerosis. Lancet. 2011;377:942-55.
- Chen-Plotkin AS, Lee VM, Trojanowski JQ. TAR DNA-binding protein 43 in neurodegenerative disease. Nat Rev Neurol. 2010;6:211-20.
- Polymenidou M, Lagier-Tourenne C, Hutt KR, Huelga SC, Moran J, Liang TY, et al. Long pre-mRNA depletion and RNA missplicing contribute to neuronal vulnerability from loss of TDP-43. Nat Neurosci. 2011;14:459-68.
- Tolliverve JR, Curk T, Rogelj B, Briese M, Cereda M, Kayikci M, et al. Characterizing the RNA targets and position-dependent splicing regulation by TDP-43. Nat Neurosci. 2011;14:452-8.
- Van Broeckhoven C. The future of genetic research on neurodegeneration. Nat Med. 2010;16:1215-7.
- Wegorzewska I, Bell S, Cairns NJ, Miller TM, Baloh RH. TDP-43 mutant transgenic mice develop features of ALS and frontotemporal lobar degeneration. Proc Natl Acad Sci U S A. 2009;106:18809-14.
- Mok K, Traynor BJ, Schymick J, Tienari PJ, Laaksvirta H, Peuralinna T, et al. The chromosome 9 ALS and FTD locus is probably derived from a single founder. Neurobiol Aging. Epub 16 sep 2011.

»Fyndet bedöms som ett genombrott och pekar ut ett idealiskt mål för läkemedelsbehandling.

[23] samt i en mindre andel av sporadiska fall av dessa sjukdomar. Fyndet bedöms som ett genombrott och pekar ut ett idealiskt mål för läkemedelsbehandling. En inte ringa del av de båda sjukdomarna faller dock än så länge utanför denna förklaringsmodell.

Konklusion

De internationella FTD-konferenserna har under de senaste tio åren visat en växande medvetenhet om behovet av psykologiskt och praktiskt stöd samt utbildning till den stora gruppen anhöriga och vårdpersonal.

Explosionen av forskningsfynd under den i sammanhanget korta perioden av 25 år har givit oss en mängd högintressanta fynd som inger förhoppningar om framtida förståelse av etiologin och säkrare diagnostik och behandling av frontotemporal demens.

För 25 år sedan dominerades demensdiagnostiken helt av Alzheimers sjukdom och vaskulär demens. Picks sjukdom var relativt ovanlig och förväxlades ofta med Alzheimers sjukdom, varför man talade om Pick-Alzheimers sjukdom. När vi på 1970-talet fann ett ökande antal demensfall som inte passade med någondera diagnosen, kunde vi tack vare samarbete mellan psykiatri, neuropatologi och neurofysiologi påvisa en ny sjukdomsgrupp, frontotemporal demens (FTD). Detta har lett fram till fördjupad kunskap om neurodegeneration i allmänhet och renodling och klarare indelning av gruppen frontala demenser. Den serie av internationella konferenser kring FTD som startades i Lund 1986, och som senare tagits över av andra länder, har bidragit till forskningsaktiviteten i riktning mot ökad förståelse och behandlingsmöjligheter vid denna svåra demensform.

■ *Potentiella bindningar eller jävsförhållanden: Inga uppgivna.*

Kommentera denna artikel på Lakartidningen.se