



# LUND UNIVERSITY

## Endovaskulär behandling oftast bäst vid aneurysm.

Malina, Martin; Resch, Tim; Holst, Jan; Dias, Nuno; Sonesson, Björn

*Published in:*  
Läkartidningen

2011

[Link to publication](#)

*Citation for published version (APA):*

Malina, M., Resch, T., Holst, J., Dias, N., & Sonesson, B. (2011). Endovaskulär behandling oftast bäst vid aneurysm. *Läkartidningen*, 108(8), 395-398. <http://www.ncbi.nlm.nih.gov/pubmed/21485472?dopt=Abstract>

*Total number of authors:*  
5

### General rights

Unless other specific re-use rights are stated the following general rights apply:

Copyright and moral rights for the publications made accessible in the public portal are retained by the authors and/or other copyright owners and it is a condition of accessing publications that users recognise and abide by the legal requirements associated with these rights.

- Users may download and print one copy of any publication from the public portal for the purpose of private study or research.
- You may not further distribute the material or use it for any profit-making activity or commercial gain
- You may freely distribute the URL identifying the publication in the public portal

Read more about Creative commons licenses: <https://creativecommons.org/licenses/>

### Take down policy

If you believe that this document breaches copyright please contact us providing details, and we will remove access to the work immediately and investigate your claim.

LUND UNIVERSITY

PO Box 117  
221 00 Lund  
+46 46-222 00 00

# ENDOVASKULÄR BEHANDLING OFTAST BÄST VID ANEURYSM

Endovaskulär behandling är ett minimalinvasivt kateteringrepp via lumsken som bör övervägas vid de flesta typer av aneurysm inom aorta – utom aortaroten.

**MARTIN MALINA**, docent, klinikchef malinamd@gmail.com  
**TIM RESCH**, docent, överläkare  
**JAN HOLST**, docent, överläkare  
**NUNO DIAS**, docent, specialistläkare

**BJÖRN SONESSON**, docent, stf klinikchef; samtliga kärllkliniken, Skånes universitetssjukhus, Malmö

Öppen operation av aortaaneurysm utvecklades på 1950-talet och öppnade möjligheten att behandla en växande patientgrupp med stora aneurysm. Dessa patienter bör opereras profylaktiskt eftersom en eventuell ruptur av aneurysmet har hög dödlighet. Aneurysmkirurgin nådde på 1980-talet centralsjukhusen. Operationsresultaten har successivt förbättrats, och mortaliteten understiger i dag 10 procent vid elektiva ingrepp. Svenska resultat håller hög internationell standard med en mortalitet på 3,6 procent, enligt den nationella kvalitetsdatabasen Swedvasc [1]. Goda operationsresultat är särskilt angelägna vid profylaktiska ingrepp på asymtomatiska patienter, i synnerhet som majoriteten aldrig drabbas av ruptur. De flesta patienter avlider nämligen med och inte av sitt aneurysm. Öppen aneurysmkirurgi utgör dock en stor påfrestning för patienterna, och många, främst äldre, kan därför inte erbjudas operation. Samhällsekonomiskt medför postoperativ vård och rehabilitering betydande kostnader.

I slutet av 1980-talet lyckades Volodos i Ukraina [2] och Parodi i Argentina [3] fästa en kärlprotes till aortas insida med hjälp av stent utan att behöva sy fast den manuellt. Därmed togs första steget mot att ersätta öppen transabdominell operation med endovaskulär aneurysmbehandling (EVAR). EVAR är ett minimalinvasivt kateteringrepp från lumsken. Kärlprotesen är en kombination av tyggraft och metallisk stent som kallas stentgraft.

## Preoperativ utredning

Stentgraft måttanpassas individuellt beroende på den enskilda patientens anatomi. Utredningen inkluderar därför preoperativ DT-angiografi eller MR. DT utförs numera rutinemässigt även inför öppen aortakirurgi. Utredningens viktigaste mål är att identifiera aneurysmhalsen, dvs ett icke-dilaterat segment av aortan som är tillräckligt långt för att ett stentgraft ska kunna förankras utan risk för glidning (migration) eller läckage av blod runt stentgraftet in i aneurysmsäcken (endoläckage). Aneurysmets relation till vitala aorta-

grenar begränsar halsens längd. Förekomsten av aneurysmhals ger underlag för en kliniskt viktig klassifikation av aneurysm (Figur 1).

## Aneurysm lämpliga för EVAR

*Infrarenala bukaortaaneurysm.* Aortaaneurysm som engagerar infrarenala bukaorta är vanligast. Aneurysmen brukar börja någon centimeter nedom njurartärernas avgång. Därigenom uppstår proximalt en infrarenal aneurysmhals där stentgraftet kan fästas. Distalt sträcker sig däremot aneurysmet ända ned till aortabifurkationen, och distal hals brukar saknas. Iliaca-artärerna är mer sällan dilaterade (i ca 20 procent av fallen) och erbjuder god distal förankring, åtminstone på ena sidan. Man implanterar därför huvudsakligen bifurkerade, dvs aortobiiliakala stentgraft. Bifurkerade stentgraft av varierande längd och diameter byggs upp inne i patienten genom att sammankoppla flera stentgraftkomponenter med »teleskopteknik«.

Vid svår iliaca-anatomi kan ett enklare tubulärt stentgraft extenderas till ena sidans a iliaca, sk aortouniiliakalt graft. Metoden kräver att blodförsörjningen till kontralaterala benet återställs med en femorofemoral cross over-bypass. Dessutom behöver motstående a iliaca communis stängas med en plugg (occluder) för att förhindra bakåtlöpe upp i aneurysmsäcken. Aortouniiliakala stentgraft används alltmer sällan (5 procent) [1]. I stället används den bifurkerade tekniken, som ger bättre flödedynamik.

*Aneurysm i aorta descendens.* Antalet ingrepp på torakal-aorta har ökat efter tillkomsten av TEVAR (thoracic endovascular aneurysm repair). Vid TEVAR undviks behovet av torakotomi, hjärt-lungmaskin och hypotermi. Aneurysm i aorta descendens börjar i upp till 40 procent av fallen nära vänster a subclavia. Stentgraft kan dock förankras ända intill vänster a carotis communis. Vänster subclavia kan nämligen täckas av stentgraft hos de flesta patienter eftersom armen har riklig kollateral-försörjning samtidigt som vänster a vertebralis kan ersättas av höger. Vid behov är det dessutom möjligt att revascularisera a subclavia från närliggande vänster carotis (bypass alternativt transposition).

Till skillnad från bukaortaaneurysm har flertalet descendensaneurysm en distal hals ovan avgången för visceralkärlen. Descendensaneurysm kan därför behandlas med tubulärt stentgraft utan grenar. Liksom vänster subclavia kan även truncus coeliacus täckas av stentgraft, och standardiserat tubulärt stentgraft är möjligt att lägga ända till a mesenterica superior.

*Komplexa aneurysm.* Aneurysm som sträcker sig förbi aortas vitala kärlavgångar saknar en naturlig hals för förankring

## SAMMANFATTAT

**De flesta aneurysm** kan behandlas endovaskulärt inom hela aorta utom själva aortaroten.

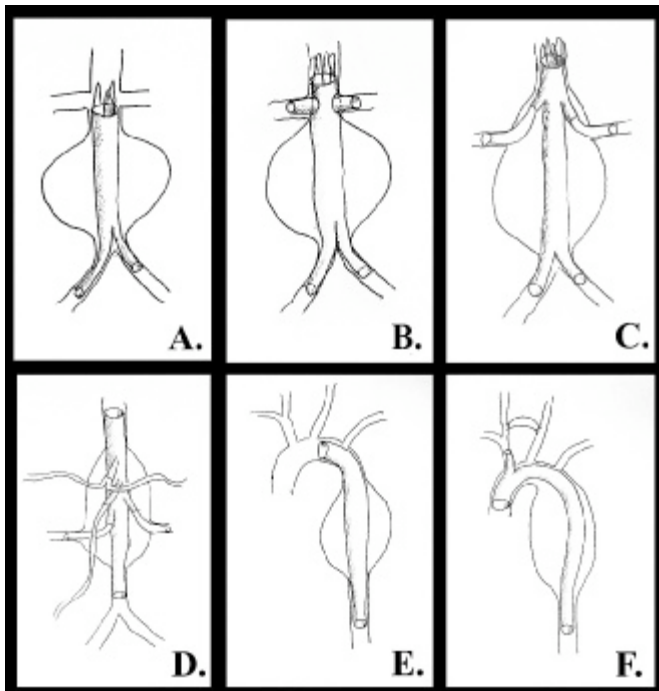
**Tillgängliga resultat** talar för att endovaskulär behandling har lägre perioperativ mortalitet än öppen kirurgi och att långtidsresultaten är jämförbara.

**Endovaskulär behandling** bör därför övervägas som förstahandsval, medan öppen kirurgi reserveras för patienter

som av tekniska skäl inte lämpar sig för endovaskulär behandling.

**Förtgående teknisk** och organisatorisk utveckling kräver beredskap att förändra vår behandlingsstrategi ytterligare.

**Kärtspecialister behöver** behärska vaskulära avbildningstekniker och både endovaskulär och öppen kärllkirurgi.



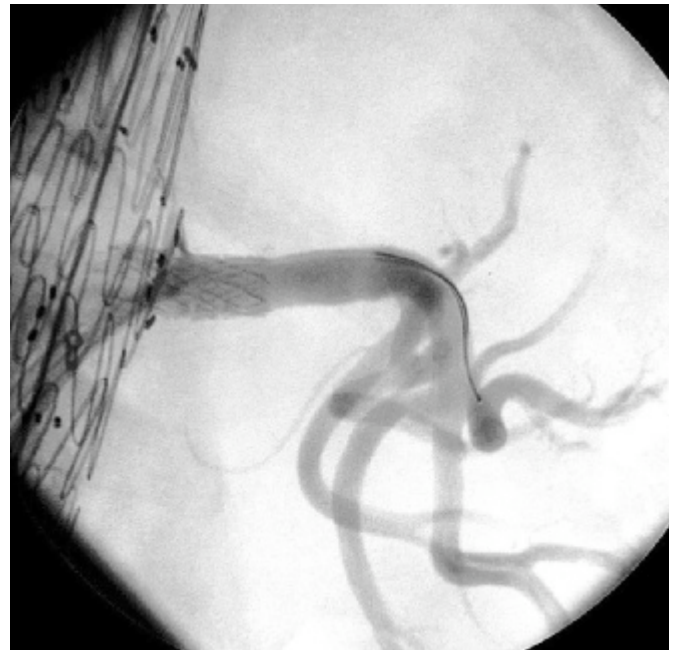**Figur 1.** Olika typer av aortaaneurysm: Infrarenalt aneurysm (A) har proximalt hals och kan behandlas med rutinmässig EVAR. Juxtarenalt aneurysm (B) kräver fenestrerat stentgraft, medan suprarenalt (C) och torakoabdominellt aneurysm (D) kräver grenade stentgraft. Descendensaneurysm (E) kan behandlas med tubulärt stentgraft upp till vänster arteria carotis avgång, medan arcus-aneurysm (F) kräver grenat stentgraft, vanligen med extraanatomisk bypass till vänster carotis.

av stentgraft, som då behöver sidogrenar för att kunna förlängas till normalvid aorta. Juxta- och suprarenala bukaortaaneurysm når till respektive förbi njurartärnivå och kräver stentgraft med proximala öppningar (fenestreringar) (Figur 2) eller sidogrenar för njurartärerna och ibland för närliggande a mesenterica superior [4]. Flödet till aortagrenarna säkras med hjälp av tygklädda stentar.

Descendensaneurysm som fortsätter ända ned till visceral-kärlsavgångarna betecknas som torakoabdominella. Vid endovaskulär behandling av dessa aneurysm bevaras a mesenterica superior och njurartärer med hjälp av fenestreringar eller sidogrenar placerade distalt på stentgraftet. Allt oftare väljer man att även försörja truncus coeliacus med en separat gren (Figur 3). Arcus-aneurysm som börjar proximalt om vänster a subclavia kräver särskild hänsyn till den cerebrala cirkulationen. Vänster carotis kan vid behov täckas av stentgraft om det först försörjts med kort bypass från höger sidas carotis (sk debranching av arcus aortae) [5]. Grenat eller fenestrerat stentgraft behövs när hela arcus inklusive truncus brachiocephalicus måste täckas [6]. Aneurysm som börjar i själva aortaroten engagerar klaffplanet med kranskärlsavgångar och kan för närvarande inte behandlas endovaskulärt. Kombinerad öppen och endovaskulär behandling kan dock övervägas.

### Perkutan teknik

Flertalet EVAR (86 procent) utförs perkutant utan friläggning av ljumskkärlet [1]. Aortan katetriseras från båda ljumskarna, och stentgraft läggs in i röntgengenomlysning. Punktionshålet i a femoralis communis försluts när katetrarna dragits bort med hjälp av särskilda instrument [7] eller genom att överliggande fascia sys via en minimal hudincision



**Figur 2.** Peroperativ angiografi visar intakt flöde till vänster njure genom stentad fenestrering i abdominellt stentgraft för juxtarenalt aortaaneurysm. (En ledare ligger ännu på plats i njurartären.)

(fasciasutur) [8]. Yttre kompression (med exempelvis Femostop) och sängläge tillämpas under några timmar tills heparineffekten klingat av. Otillräcklig hemostas kräver konventionell arteriografi via frilagda kärl i ca 10 procent av fallen. EVAR bör därför utföras på sal med möjlighet till öppen kärlkirurgi.

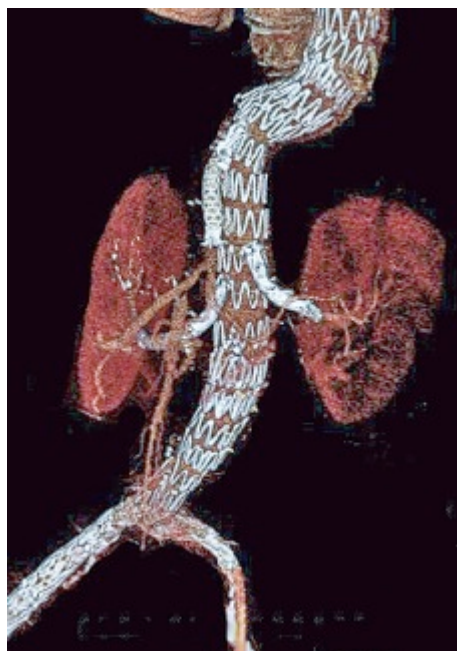
### Utrustning och utbildning

Det är till nöds möjligt att utföra EVAR med en enkel mobil röntgenapparat i en ordinär operationssal. Däremot är detta knappast försvarligt vid rutinmässig elektiv behandling. Optimal peroperativ bilddiagnostik är avgörande för ingreppets säkerhet. Det krävs därför en sk hybridoperativsal med fullständig angiografisk utrustning och ett operationsbord som operatören själv kan förflytta under C-bågen. Dessutom är ett omfattande endovaskulärt förråd av katetrar, introducer, ledare och stentgraft nödvändigt eftersom det är omöjligt att förutse alla de situationer som kan uppstå under ett ingrepp. EVAR bör utföras av läkare och personal med bred endovaskulär utbildning. Kärlpatienter lider dock av generaliserad sjukdom, och framtidens kärlspecialister behöver inte bara endovaskulär och öppen kirurgisk färdighet utan också utbildning i vaskulära avbildningstekniker och farmakologisk behandling av kärlsjukdom. Målbeskrivningen för specialistutbildningen i kärlkirurgi är ett viktigt steg i den riktningen [9].

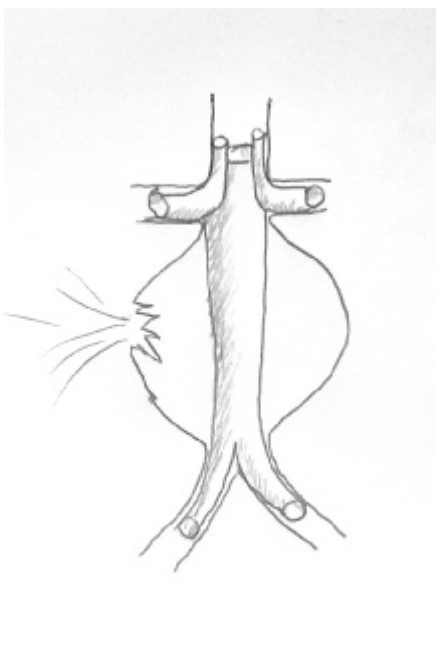
### Deponering av stentgraft

Stentgraft deponeras med millimeterprecision så högt upp i aneurysmhalsen som möjligt för att uppnå säker förankring och tätning. Närliggande vitala aortagrenar, vanligen njurartärer och vänster a carotis, får dock inte täckas oavsiktligt. Njurartärerna täcks ändå rutinmässigt av en icke-graftklädd stent, som förhindrar migration av stentgraftet utan att påverka det renala blodflödet [10].

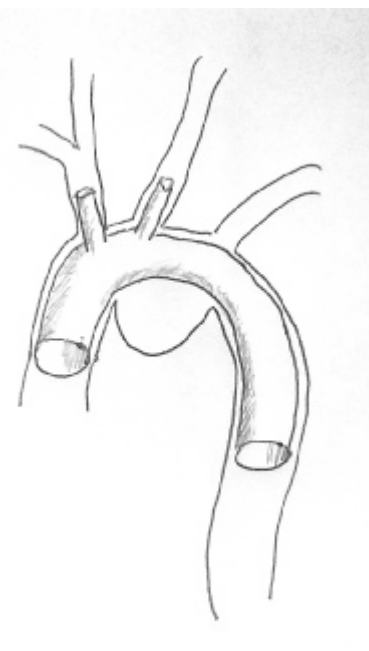
Stentgraftets längd anpassas genom att deponera flera komponenter som sammankopplas med teleskopteknik. Det har visat sig att överlappningen mellan komponenterna behö-



**Figur 3.** Aortobiiliakalt stentgraft med multipla visceral grenar för torakoabdominellt aneurysm.



**Figur 4.** Skorstensgraft utnyttjar standardiserade stentgraftkomponenter för behandling av aneurysm utan hals och har därför använts i akuta situationer.



**Figur 5.** Arcus-aneurysm åtgärdat med in situ-fenestrering av ett standardstentgraft. Hela arcus aortae har kunnat täckas utan behov av extraanatomisk bypass.

ver vara längre än man initialt förutsåg för att undvika sen dissociation med endoläckage och risk för ruptur.

### EVAR vid rupturerat aneurysm

Öppen operation vid rupturerat aneurysm försvåras av hematomet och innebär ett kirurgiskt trauma och blödning hos patienter som redan är i blödningschock. Akut EVAR påverkas inte tekniskt av hematomet och adderar ett måttligt kirurgiskt trauma med ringa yttre blödning. De flesta akuta EVAR utförs de facto som skyndsamma elektiva ingrepp. Några särskilda aspekter bör dock beaktas för patienter i manifest chock.

Det är konstfel att höja blodtrycket mer än nödvändigt hos patienter med ruptur eftersom blodtrycksstegring kan utlösa förnyad blödning. I stället tillämpas sk permissiv hypotension, varvid blodtrycket avsiktligt hålls så lågt som patientens allmäntillstånd tillåter. Vanligen accepterar man ett lågt blodtryck så länge patienten kan samarbeta. Denna strategi stabiliserar de flesta patienter tillräckligt länge för att man ska hinna genomföra DT-angiografi på väg till hybridsalen. DT-angiografi behövs för att både säkerställa diagnosen och ge vägledning vid valet av stentgraft.

En mindre andel patienter som anländer till sjukhus med rupturerat aortaaneurysm utvecklar intraktabel chock trots permissiv hypotension. Man kan då stänga av aortan med ocklusionsballong [11]. En aortaocklusionsballong höjer omedelbart blodtrycket och dämpar blödningen. Ballongen ersätter den aortatång som appliceras vid öppen kirurgi. Aortaocklusionsballongen läggs in i lokal anestesi under semisterila betingelser och är en snabbare metod förutsatt att utrustning och personal finns tillgängliga. Stentgraftet deponeras sedan distalt om ocklusionsballongen, som avlägsnas först när aneurysmet är exkluderat från blodbanan och blödningen upphört.

EVAR vid rupturerat aneurysm utförs helst i lokal anestesi. Man undviker därigenom den hypotension som narkosinduk-

tion ofta medför. Ungefär hälften av patienterna sövs ändå av komfortskäl – men inte förrän stentgraftet deponerats.

### Resultat

Den potentiella vinsten av EVAR är stor för både patient och samhälle. Patienten besparas traumat av ett transabdominellt ingrepp. Dessutom undviker man att tillfälligt stänga (klampa) aortan, vilket utgör en kardiell risk för denna hjärt-kärlsjuka patientgrupp. Den peroperativa blödningen är försumbar, intensivvård behövs sällan och vårdtiden inskränker sig till få dagar. Flertalet torakala aneurysm kan åtgärdas utan torakotomi, hjärt-lungmaskin eller hypotermi.

EVAR fick därför snabb spridning innan resultaten hunnit styrkas vetenskapligt. Randomiserade, prospektiva studier har i efterhand bekräftat att mortaliteten är lägre vid elektiv EVAR än vid öppen kirurgi [12, 13] och uppgår till ca 1,5 procent [1]. Akut EVAR vid rupturerat aneurysm förefaller också ha lägre mortalitet, men systematiska randomiserade studier är svåra att genomföra av etiska och logistiska skäl.

Långtidsöverlevnaden efter EVAR är jämförbar med den efter öppen kirurgi [14, 15]. De flesta aneurysm minskar långsamt i storlek eller förblir oförändrade efter EVAR. Postoperativ expansion av aneurysmet drabbar ca 4 procent [16] och bör utredas. Reintervention är vanligare efter EVAR än efter öppen kirurgi, och kompletterande, huvudsakligen endovaskulär, behandling kan krävas.

Den vanligaste komplikationen är endoläckage, dvs blodcirkulation i aneurysmsäcken utanför stentgraftet. Kvarstående endoläckage förekommer hos ca 10 procent. Flertalet orsakas av reverserat flöde i lumbalartärer, endoläckage typ II [17]. Typ II-läckage behöver behandlas bara när det leder till fortsatt expansion av aneurysmet. Bristande tätning av stentgraftet, endoläckage typ I, är allvarligare och behöver kompletterande, vanligen endovaskulär, behandling. Typ I-läckage förekommer numera sällan. Knickbildning i stentgraftets iliac-komponent kan ge claudicatio och åtgärdas med stentning.

De potentiellt allvarligaste komplikationerna uppstår vid TEVAR [18]. Spinal ischemi med paraplegi drabbar 1–5 procent av patienterna när interkostalartärerna täcks av stentgraftet. Denna komplikation är relaterad till implantation av långa stentgraft inom distala aorta descendens. Det har visat sig att risken för paraplegi reduceras av spinaldrän och bibehållet systemiskt blodtryck. Instrumentering inom arcus aortae kan dessutom orsaka cerebral embolisering med stroke. Komplikationsfrekvensen förefaller dock lägre än vid motsvarande öppna kirurgi.

Äldre stentgraft var associerade med migration och materialutmattnings. Risken för detta är numera låg, och konvertering till öppna kirurgi efter EVAR är ovanlig med endast enstaka fall årligen [1]. Däremot lämpar sig EVAR för behandling av många komplikationer till öppna kirurgi (retrokonvertering) eftersom man därmed undviker reoperation i ärrig vävnad.

## Framtid och organisation

Kärlkirurgin har förändrats snabbt. Mycket tyder på att både organisation och kirurgisk teknik kommer att fortsätta utvecklas dynamiskt. Logistiken, dvs förmågan att anpassa sjukvårdskedjan till en ny behandlingsform, är mer begränsande för EVAR än de tekniska problemen. Fortfarande genomgår många patienter öppna kirurgi i onödan. De logistiska problemen är dock på väg att övervinnas i takt med att flertalet centralsjukhus utrustas med adekvata hybridsalar samtidigt som den endovaskulära kompetensen stärks hos läkare och annan personal. En successivt ökande andel patienter kan därmed erbjudas EVAR, för närvarande ca 50 procent i Sverige [1].

De flesta EVAR är idag standardiserade rutiningrepp. Det som varit en exklusiv och högteknologisk behandlingsform förbehållen stora universitetssjukhus kan snart bli lika decentraliserat som tex laparoskopisk kirurgi. Styrningen mot korta vårdtider och färre vårdplatser gynnar utvecklingen. Endovaskulär teknik är inte kostsammare än öppna kirurgi trots betydande materialkostnader [19]. Täta postoperativa

DT-kontroller var nödvändiga förr men ersätts av årliga ultraljudsundersökningar eftersom behovet av reinterventioner minskat [18]. Patienter med rupturerade aneurysm och andra akuta kärlsjukdomar har allra mest att vinna på endovaskulär behandling [19]. Adekvat jourberedskap har saknats men etableras nu, samtidigt som hybridsalar byggs ut. Tidsödande måttbeställning av stentgraft är sällan nödvändig eftersom färdiga stentgraft finns i många storlekar.

## Nya tekniska möjligheter

De senaste årens utveckling har öppnat möjligheten för EVAR även vid aortaaneurysm som saknar hals. Fenestrerade stentgraft uppvisar övertygande resultat vid juxtarenala aneurysm där hals saknas men stentgraftet ändå ligger an mot aortaväggen [20]. Runda hål i stentgraftet placeras över njurartärerna och låses på plats med mindre stentar. Stentgraftet kan därigenom förlängas över njurartärnivå till normalvid aorta. I de fall då aorta är aneurysmatiskt vidgad över visceralkärlnivå (suprarenala och torakoabdominella aneurysm) tillgrips istället grenade stentgraft. Grenar finns tillgängliga för samtliga visceralkärl och dessutom för a iliaca interna [21].

Utvecklingsarbete pågår för att göra både fenestrerade och grenade stentgraft mer standardiserade så att ett fåtal prefabricerade storlekar ska passa de flesta patienter [22]. På liknande sätt utvecklas även grenade och fenestrerade stentgraft för arcusaneurysm, där den endovaskulära tekniken ofta kompletteras med extraanatomisk bypass på halsen, vanligen mellan carotis-kärlen. Ytterligare lovande tekniker inkluderar sk skorstensgraft (chimney-graft), som tillåter akut behandling av komplexa aneurysm med enkla standardkomponenter (Figur 4) [23] och in situ-fenestrering, som är en metod att fenestrera ett redan deponerat stentgraft (Figur 5) [24]. Hålen hamnar därigenom automatiskt i rätt position. In situ-fenestrering tillåter endovaskulär exklusion av hela arcus aortae från blodbanan utan behov av extraanatomisk bypass.

■ *Potentiella bindningar eller jävsförhållanden: Inga uppgivna.*

## REFERENSER

- Chuter TA. Branched and fenestrated stent grafts for endovascular repair of thoracic aortic aneurysms. *J Vasc Surg.* 2006;43 Suppl A:111A-115A.
- Criado FJ, McKendrick C, Criado FR. Technical solutions for common problems in TEVAR: managing access and aortic branches. *J Endovasc Ther.* 2009;16 Suppl 1:163-79.
- Schneider DB, Curry TK, Reilly LM, Kang JW, Messina LM, Chuter TA. Branched endovascular repair of aortic arch aneurysm with a modular stent-graft system. *J Vasc Surg.* 2003;38(4):855.
- Börner G, Ivancev K, Sonesson B, Lindblad B, Griffin D, Malina M. Percutaneous AAA repair: is it safe? *J Endovasc Ther.* 2004;11(6):621-6.
- Larzon T, Geijer H, Gruber G, Poppek R, Norgren L. Fascia suturing of large access sites after endovascular treatment of aortic aneurysms and dissections. *J Endovasc Ther.* 2006;13(2):152-7.
- Malina M, Lindh M, Ivancev K, Frennby B, Lindblad B, Brunkwall J. The effect of endovascular aortic stents placed across the renal arteries. *Eur J Vasc Endovasc Surg.* 1997;13(2):207-13.
- Malina M, Veith F, Ivancev K, Sonesson B. Balloon occlusion of the aorta during endovascular repair of ruptured abdominal aortic aneurysm. *J Endovasc Ther.* 2005;12(5):556-9.
- Prinssen M, Verhoeven EL, Buth J, Cuypers PW, van Sambeek MR, Balm R, et al. A randomized trial comparing conventional and endovascular repair of abdominal aortic aneurysms. *N Engl J Med.* 2004;351(16):1607-18.
- Greenhalgh RM, Brown LC, Kwong GP, Powell JT, Thompson SG; EVAR trial participants. Comparison of endovascular aneurysm repair with open repair in patients with abdominal aortic aneurysm (EVAR trial 1), 30-day operative mortality results: randomised controlled trial. *Lancet.* 2004;364(9437):843-8.
- De Bruin JL, Baas AF, Buth J, Prinssen M, Verhoeven EL, Cuypers PW, et al. Long-term outcome of open or endovascular repair of abdominal aortic aneurysm. *N Engl J Med.* 2010;362(20):1881-9.
- United Kingdom EVAR Trial Investigators, Greenhalgh RM, Brown LC, Powell JT, Thompson SG, Epstein D, Sculpher M.J. Endovascular versus open repair of abdominal aortic aneurysm. *N Engl J Med.* 2010;362(20):1863-71.
- Bequemin JP, Aksoy M, Marzelle J, Roudot-Thoraval F, Desgranges P, Allaire E, et al. Abdominal aortic aneurysm sac behavior following Cook Zenith graft implantation: a five-year follow-up assessment of 212 cases. *J Cardiovasc Surg (Torino).* 2008;49(2):199-206.
- Jones JE, Atkins MD, Brewster DC, Chung TK, Kwolek CJ, LaMuraglia GM, et al. Persistent type 2 endoleak after endovascular repair of abdominal aortic aneurysm is associated with adverse late outcomes. *J Vasc Surg.* 2007;46:1-8.
- Fanelli F, Dake MD. Standard of practice for the endovascular treatment of thoracic aortic aneurysms and type B dissections. *Cardiovasc Intervent Radiol.* 2009;32(5):849-60.
- Mani K, Björck M, Lundkvist J, Wanhainen A. Similar cost for elective open and endovascular AAA repair in a population-based setting. *J Endovasc Ther.* 2008;15(1):1-11.
- Resch T, Sonesson B, Malina M. Incidence and management of complications after branched and fenestrated endografting. *J Cardiovasc Surg (Torino).* 2010;51(1):105-13.
- Malina M, Dirven M, Sonesson B, Resch T, Dias N, Ivancev K. Feasibility of a branched stent-graft in common iliac artery aneurysms. *J Endovasc Ther.* 2006;13(4):496-500.
- Park KH, Hiramoto JS, Reilly LM, Sweet M, Chuter TA. Variation in the shape and length of the branches of a thoracoabdominal aortic stent graft: implications for the role of standard off-the-shelf components. *J Vasc Surg.* 2010;51(3):572-6.
- Ohrlander T, Sonesson B, Ivancev K, Resch T, Dias N, Malina M. The chimney graft: a technique for preserving or rescuing aortic branch vessels in stent-graft sealing zones. *J Endovasc Ther.* 2008;15(4):427-32.
- Sonesson B, Resch T, Allers M, Malina M. Endovascular total aortic arch replacement by in situ stent graft fenestration technique. *J Vasc Surg.* 2009;49(6):1589-91.