LUND UNIVERSITY

ABC om Axelluxation

Lahti, Amanda; Andernord, Daniel ; Karlsson, Jon ; Samuelsson, Kristian

Published in:
Läkartidningen

2016

Link to publication

Citation for published version (APA):
Lahti, A., Andernord, D., Karlsson, J., & Samuelsson, K. (2016). ABC om Axelluxation. *Läkartidningen*, *113*.

Total number of authors:
4

General rights
Unless other specific re-use rights are stated the following general rights apply:
Copyright and moral rights for the publications made accessible in the public portal are retained by the authors and/or other copyright owners and it is a condition of accessing publications that users recognise and abide by the legal requirements associated with these rights.
• Users may download and print one copy of any publication from the public portal for the purpose of private study or research.
• You may not further distribute the material or use it for any profit-making activity or commercial gain
• You may freely distribute the URL identifying the publication in the public portal

Read more about Creative commons licenses: https://creativecommons.org/licenses/

Take down policy
If you believe that this document breaches copyright please contact us providing details, and we will remove access to the work immediately and investigate your claim.

LUND UNIVERSITY

PO Box 117
221 00 Lund
+46 46-222 00 00

Download date: 17. Dec. 2025

ABC OM

Axelluxation

Amanda Lahti, läkarstuderande

Daniel Andernord, med dr, distriktsläkare, forskningsledare, Vårdcentralen Gripen; Primärvårdens FoU-enhet, Karlstad
● daniel.andernord@liv.se

Jón Karlsson, professor, överläkare

Kristian Samuelsson, docent, specialistläkare; de båda sistnämnda ortopedkliniken, Sahlgrenska universitetssjukhuset, Mölndal; samtliga Sahlgrenska akademin, Göteborgs universitet

Foto: Tommy Holl

Främre axelluxation orsakas ofta av plötslig och kraftfull utåtrotation av överarmen i abducerat läge. En typisk skadesituation inom idrotten kan uppstå när en handbollsspelare i skottögonblicket får armen fasthållen.

Axelleden har störst rörelseomfång av alla leder i kroppen, vilket ökar risken för luxation. Risken att drabbas är högst bland unga idrottsaktiva män, därnäst äldre kvinnor som faller på utsträckt arm [1]. Främre axelluxation drabbar 95 procent av patienterna med axelluxation, vilket innebär att ledhuvudet går ur led framåt i förhållande till ledpannan [2]. Individer som har drabbats av axelluxation riskerar att få en instabil och smärtande axel [3] och löper hög risk att ådra sig återkommande luxationer [4-6].

ANATOMI

Axelleden är en kulled mellan överarmsbenet och skulderbladet. Det runda ledhuvudet (caput humeri) ledar mot den grunda och lilla ledpannan (cavitas glenoidalis), vilket medför att endast en fjärdedel av ledhuvudet har kontakt med ledpannan. Denna utformning ger axelleden stort rörelseomfång, men den är också orsaken till att axelluxation är så vanligt förekommande.

Eftersom ledhuvud och ledpanna är utformade för att ge maximal rörlighet, är stabiliteten i axelleden helt beroende av omkringliggande muskler och ledband. Runt hela ledpannan löper en broskring (labrum glenoidale), vilken gör ledhålan bredare och mer skålformad. Labrum glenoidale utgör också ett starkt fäste för ledkapseln och den långa bicepssenan. I ledkapselns vägg löper kraftiga ledband (korakohumeralligamentet och de tre glenohumeralligamenten) som tillsammans förstärker ledkapselns övre, främre och nedre delar.

Vid rörelse stabiliseras axeln av omgivande muskulatur, nämligen den långa bicepssenan och rotatorkuffen. Rotatorkuffen består av fyra muskler (supraspinatus, infraspinatus, teres minor och subscapularis) vilkas huvudsakliga uppgift är att centrera ledhuvudet i ledpannan vid rörelser.

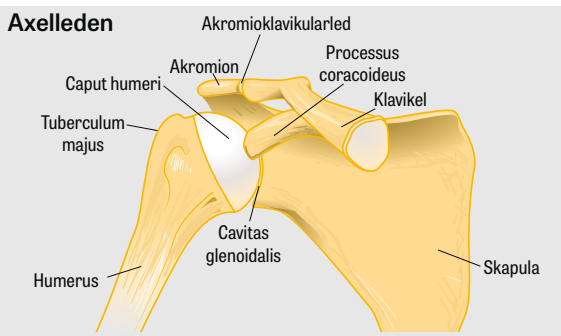

▶ Axelleden är en kulled mellan överarmen och skulderbladet. Endast en fjärdedel av ledhuvudet har kontakt med ledpannan, vilket ger axeln mycket stort rörelseomfång. Efter: Axelina kurspärm med tillåtelse från Jan Nowak [15].

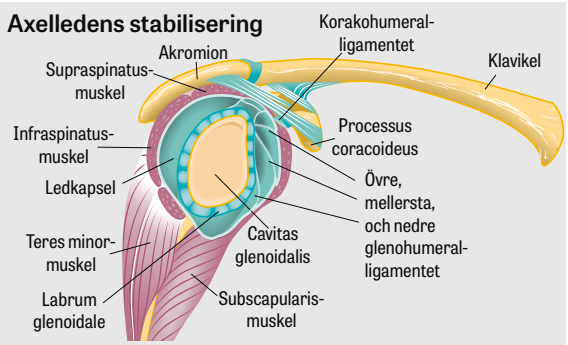

▶ Axelleden stabiliseras av ledkapseln och omgivande ledband och muskler. Runt ledpannan cavitas glenoidalis löper broskringen labrum glenoidale, som utgör ledkapselns fäste. Glenohumeralligamenten löper inuti ledkapselns främre och nedre del. Efter: Axelina kurspärm med tillåtelse från Jan Nowak [15].

Illustrationer: Jakob Robertsson/Typoform

KLASSIFIKATION

Främre axelluxation

Främre axelluxation orsakas ofta av en plötslig och kraftfull utåtrotation av överarmen i abducerat läge.

Bankart-skada. Nästan alla främre axelluxationer medför en akut slitskada där labrum glenoidale lossnar från cavitas glenoidalis, en s k Bankart-skada. Vid röntgenundersökning ses ibland även avlösning av ett benfragment från framkanten av cavitas glenoidalis, vilket benämns benig Bankart-skada. Bankart-skadan har fått sitt namn av den brittiska ortopeden Arthur Bankart, som redan 1923 beskrev att den skadade ledkapseln sannolikt är orsaken till kvarvarande instabilitet och upprepade främre axelluxationer [7].

Hill–Sachs skada. Hill-Sachs skada är en impressions-

»Risken att drabbas är högst bland unga idrottsaktiva män, därnäst äldre kvinnor som faller på utsträckt arm ...«

fraktur posterolateralt på caput humeri. Denna skada uppstår hos ca 50 procent av dem som drabbas av främre axelluxation [4]. Skadan uppkommer på grund av att ledhuvudet kraftfullt dras tillbaka mot den främre kanten av cavitas glenoidalis till följd av tonus i skuldermuskulaturen.

Bakre axelluxation

Bakre axelluxation är ovanlig och utgör färre än 5 procent av alla axelluxationer, vilket sannolikt bidrar till att denna luxation ibland förbises och att tid från skada till diagnos kan dröja. Bakre luxation bör misstänkas vid högenergivåld, elolyckor och epileptiska anfall [8].

FRÄMRE AXELLUXATION – AKUT OMHÄNDERTAGANDE

Anamnes

Be patienten redogöra för hur skadan gick till. Fråga om tidigare axelluxationer och symtom på instabilitet eller generell överrörlighet. Om patienten har drabbats av axelluxation tidigare, fråga då vilken behandling och rehabilitering som har genomförts.

Klinisk undersökning

Gör ett axelstatus och jämför hela tiden med den friska axeln.

Inspektion. Patienten är ofta smärtpåverkad och håller armen lätt abducerad och utåt- eller inåtroterad. Det är vanligt att den friska armen används till att avlasta den skadade sidan. Skuldran saknar dessutom sin normala runda kontur över deltoideusmuskeln; i stället är akromion mer prominent, vilket ger skuldran ett kantigt utseende.

Distalstatus. Undersök motorik och sensorik och palpera radialisartären vid handleden. Var observant på skada på nervus axillaris, vilket medför pares av deltoideusmuskeln och känselnedsättning lateralt om akromion. Nerv- och kärlskador är emellertid ovanliga.

Palpation. Palpera systematiskt igenom omgivande skelett, leder och muskler och var uppmärksam på smärtreaktion och vävnadsdefekter.

Rörelseomfång. Rörligheten är vanligtvis mycket begränsad i alla riktningar. Försök till uttag av rörelseomfång ska inte göras vid klinisk misstanke om axelluxation.

Röntgenundersökning

Slätröntgenundersökning i tre projektioner (frontal, axial och epålett) ska alltid göras för att utesluta fraktur före reposition av förstagångsluxation och om patienten är opererad för återfallsluxationer.

Reposition

Innan reposition görs ska patienten informeras noggrant och få adekvat behandling med smärtlindrande och muskelavslappande läkemedel. Det är avgörande för en framgångsrik reposition att patienten känner sig trygg och kan slappna av [9]. Smärtlindra med infiltration av 10-20 ml lokalbedövningsmedel in i ledhålan, vilken nås lättast från lateralsidan. Komplettera vid behov med morfin 0,1 mg/kg kroppsvikt intra-

Bankart-skada

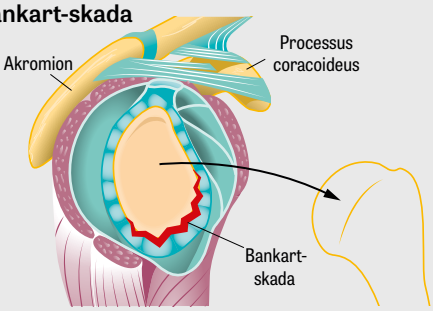

▶ När axelleden går ur led framåt uppstår nästan alltid en akut slitskada där broskringen (labrum glenoidale) lossnar från ledpannan, vilket benämns Bankart-skada.

Hill–Sachs skada

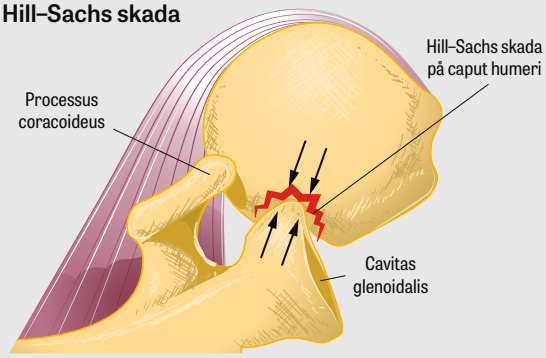

▶ När överarmen har gått ur led framåt drar skuldermuskulaturen tillbaka ledhuvudet mot kanten av ledpannan, vilket kan ge upphov till en impressionsfraktur på baksidan av ledhuvudet, en s k Hill–Sachs skada. Efter: Axelina kurspärm med tillåtelse från Jan Nowak [15].

Axelkontur vid främre axelluxation

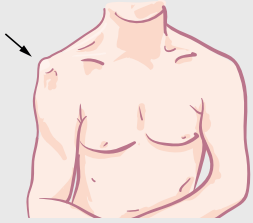

▶ Vid inspektion av en patient med främre axelluxation kan man se att axeln saknar sin runda kontur och i stället ser kantig ut.

Slätröntgen är en bra metod för att påvisa främre axelluxation och Hill–Sachs skada.

venöst. Som muskelavslappande ges bensodiazepiner intravenöst motsvarande 5–10 mg diazepam. Det är viktigt att behärska olika repositionsmetoder, eftersom ingen metod är framgångsrik varje gång. I 5–10 procent av fallen misslyckas repositionen på akutmottagningen, och patienten måste operationsanmälas för reposition i generell anestesi [10].

Stimsons metod. Metoden kräver att patienten kan ligga på mage en längre stund. Patienten ska ligga på mage med armen hängande utanför britsen. Runt patientens handled fästs en tyngd på 3–5 kg. Ett alternativ är att läkaren drar i armens längsriktning. Efter 10–20 minuter, när skuldermuskulaturen har blivit tillräckligt avslappnad, glider ledhuvudet spontant tillbaka i ledpannan. Metoden är tidskrävande men skonsam för patienten.

Kochers metod. Metoden kan utföras med patienten sittande eller liggande. Alla rörelser ska utföras långsamt och kontrollerat. Armen placeras intill sidan av kroppen och armbågen flekteras till 90°. Därefter utåtroteras armen långsamt till dess motstånd uppstår. Behåll utåtrotationen och lyft överarmen framåt-inåt över patientens bröst. Slutligen inåtroteras armen så att handen placeras på motsatt axel, varpå ledhuvudet förhoppningsvis glider tillbaka in i ledpannan.

Milchs metod. Metoden utförs med patienten liggande på rygg. Armen placeras intill sidan av kroppen. Läkaren lägger en hand på axeln och fixerar ledhuvudet. Därefter abduceras och utåtroteras armen långsamt. När armen är abducerad 180° är muskulaturen ofta tillräckligt avslappnad för att ledhuvudet ska kunna manipuleras tillbaka in i ledpannan. Milchs metod förutsätter en mycket väl smärtlindrad och avslappnad patient.

I vissa fall, särskilt hos äldre individer, uppstår akut ruptur av rotatorkuffen i samband med axelluxation. Efter framgångsrik reposition är det därför viktigt att försöka undersöka aktiv abduktionsförmåga för att värdera eventuell skada, vilken ofta engagerar supraspinatusmuskeln. En eventuell ruptur kan identifieras genom att undersöka aktiv rörlighet och styrka med Jobes »empty can«-test och »drop arm«-test. Dessa test har tidigare beskrivits utförligt i Läkartidningen i en ABC-artikel om axelsmärta [3].

För att skilja på äkta svaghet och smärthämning är det avgörande att patienten är smärtfri. I akutskedet är emellertid bedömning av rotatorkuffen ofta svår eller omöjlig. Vid kvarstående misstanke om skada bör patienten då bokas på ett återbesök till läkare inom 2 veckor för subakut magnetkamera- eller ultraljudsundersökning.

Immobilisering

Efter reposition immobiliseras armen, och axeln röntgas igen för att kontrollera läget. Mitella eller »collar'n'cuff«-slynga kan användas i smärtlindrande syfte i några dagar, men minskar inte risken för återfall [11]. Traditionellt har immobilisering av armen i inåtroterat läge varit standard. På senare år har enstaka studier [12, 13] visat bättre läkning av ledkapseln

Stimsons metod

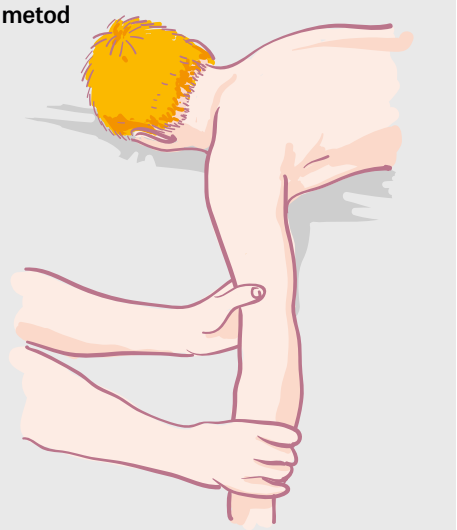

▶ Stimsons metod med hängande arm används ofta, eftersom den är skonsam för patienten.

Kochers metod

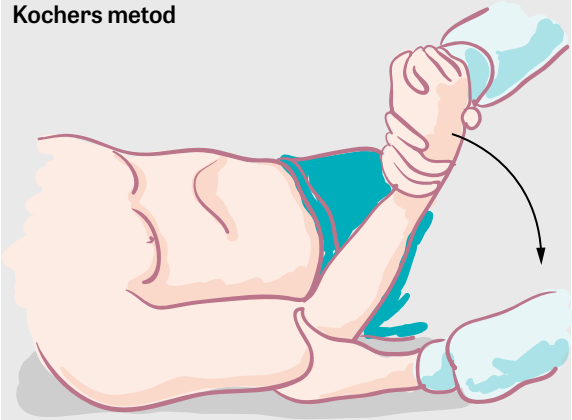

▶ Kochers metod är effektiv. Det är viktigt att utföra alla moment långsamt och kontrollerat för att undvika obehag och skador.

Milchs metod

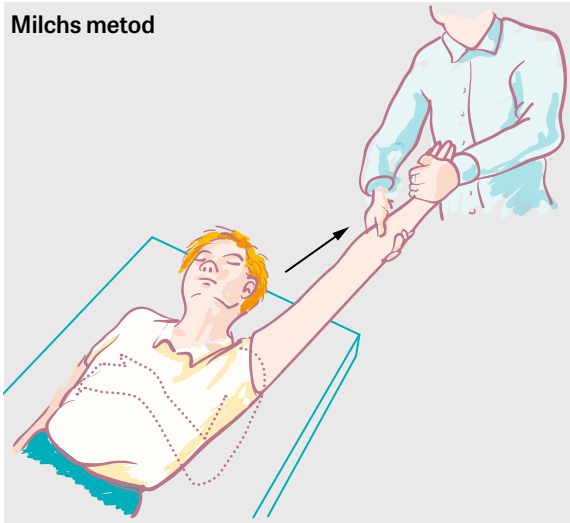

▶ Milchs metod kräver en helt avslappnad och smärtfri patient för att lyckas.

och mindre risk för ny luxation efter immobilisering i utåtroterat läge, vilket har medfört att inåtroterad immobilisering har ifrågasatts. Omfattande metaanalyser [2, 6, 14] av den vetenskapliga litteraturen har emellertid visat att det inte finns vetenskapligt stöd för att ersätta traditionell immobilisering i inåtroterat läge.

DIFFERENTIALDIAGNOSER

De viktigaste differentialdiagnoserna till axelluxation är skada på rotatorkuffen och fraktur i proximala humerus, tuberculum majus eller humerusdiafysen. Hos äldre individer bör ruptur av rotatorkuffen och tuberculum majus-fraktur alltid misstänkas.

FRÄMRE AXELLUXATION – TERAPI OCH UPPFÖLJNING

Rehabilitering

Efter det akuta omhändertagandet vid främre förstagångsluxation hänvisas patienten till axelspecialiserad fysioterapeut för strukturerad rehabilitering med målet att uppnå en stabil axel med återställd funktionsnivå. Det är viktigt att omedelbart börja träna rörlighet av hand och armbåge och passiv rörlighet i axeln. Så snart smärtan tillåter ska aktiv rörelse- och stabilitetsträning genomföras dagligen och bör fortgå under minst 3 månader.

Patienten uppmanas att undvika ytterlägen, i synnerhet abducerad utåtrotation, under 6–8 veckor för att tillåta läkning av ledkapsel och ledband [15]. Om fysioterapeuten misstänker skada på rotatorkuffen bokas återbesök till läkare. Återgång till idrott bör inte ske förrän full rörlighet och styrka har uppnåtts (jämfört med frisk sida), vilket tar minst 3 månader. Individer som önskar återuppta idrott med hög belastning på skulderleden (t ex handboll och spjutkastning) ska alltid träna idrottsspecifika övningar före återgång, vilket ofta kräver 6 månaders rehabilitering.

Operativ eller icke-operativ behandling

I dag behandlas individer med förstagångsluxation i första hand icke-operativt med strukturerad rehabilitering. Indikation för remiss till ortoped för ställningstagande till operation föreligger om patienten trots fullföljd rehabilitering har instabilitetsbesvär och vill bli opererad.

Det är viktigt att komma ihåg att det inte är antalet återfallsluxationer utan individens funktionsnivå som avgör. En svensk multicenterstudie [16] med 25 års uppföljning av individer med förstagångsluxation som primärt erhöll icke-operativ behandling visade att 27 procent (ingen skillnad mellan män och kvinnor) med tiden behövde genomgå operativ behandling på grund av symtomatisk instabilitet.

Risken för återfallsluxation verkar vara lägre bland individer som har genomgått operativ behandling av förstagångsluxation än bland individer som har genomgått icke-operativ behandling (10 procent vs 40–60 procent) [17-20].

Artroskopisk kirurgi eller öppen kirurgi?

I dag genomförs stabiliserande operation som regel med artroskopisk teknik. Den vanligaste operationsmetoden är anatomisk rekonstruktion, vilken innebär att Bankart-skadan lagas genom att labrum glenoidale förankras på ledpannan med en speciell fästmetod (suturankare). Tidigare var risken för återfallsluxation

Handläggning av främre axelluxation

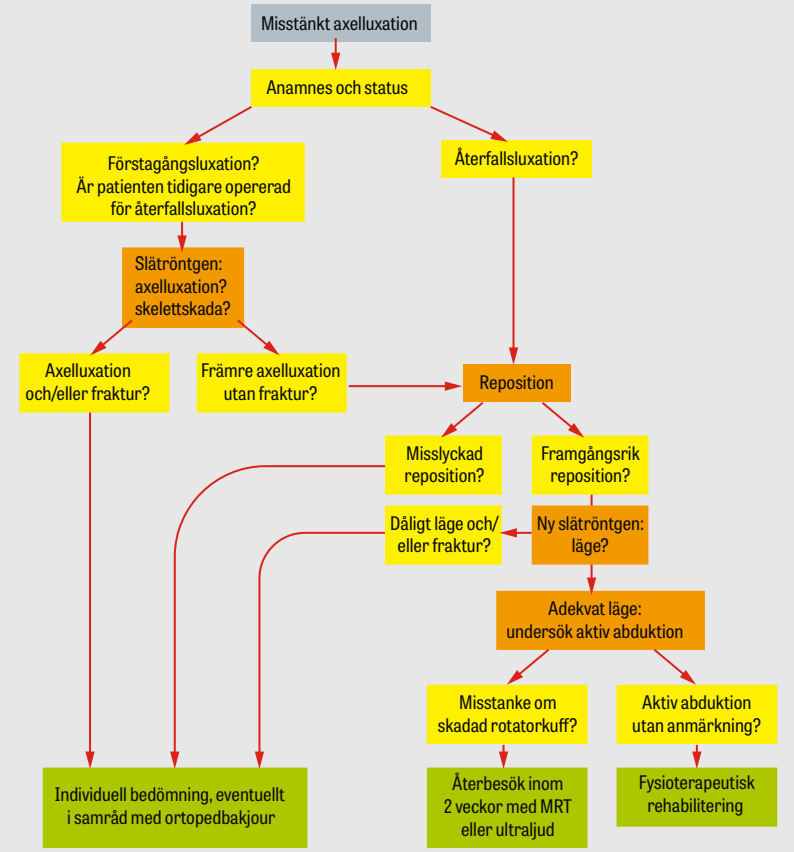

»I dag behandlas individer med förstagångsluxation i första hand icke-operativt med strukturerad rehabilitering.«

SJUKSKRIVNING

Ställningstagande till individens arbetsförmåga innebär alltid en individuell bedömning utifrån huruvida dominant arm är drabbad samt axelns funktionsnedsättning och arbetets funktionskrav på axeln.

I akutskedet efter förstagångsluxation av dominant arm kan arbetsförmågan vara nedsatt i alla former av arbeten i 1–2 veckor.

Bestående lätt till måttlig axelledsinstabilitet medför nästan aldrig nedsatt funktion eller arbetsförmåga.

Efter stabiliserande axeloperation på dominant sida kan arbetsförmågan vara nedsatt 6–12 veckor beroende på arbetsförhållanden.

KONSENSUS

De flesta är ense om att

- röntgenundersökning ska utföras före och efter reposition av förstagångsluxation
- patienter bör hänvisas till axelspecialiserad fysioterapeut för rehabilitering efter axelluxation
- risken för återfallsluxation är hög hos unga individer
- operation minskar risken för återfallsluxation.

Åsikterna går isär om

- vilka patienter som bör genomgå operation efter förstagångsluxation.

högre bland individer som genomgick artroskopisk operation jämfört med öppen operation [21, 22]. Detta ändrades för ungefär 10 år sedan i och med införandet av dagens operationsteknik som använder suturankare. De senaste årens studier har visat att artroskopisk och öppen kirurgi är jämförbara avseende postoperativa komplikationer, rehabiliteringstid, återvunnen funktionsnivå och risk för återfallsluxationer [17, 22-27].

Prognos

Efter förstagångsluxation är den genomsnittliga risken för upprepade luxationer 30 procent [20]. Vissa patientgrupper har emellertid högre respektive lägre risk av olika orsaker. Den viktigaste riskfaktorn för återfallsluxation är ung ålder [2, 16, 28]. Risken för återfallsluxation är särskilt hög bland unga individer som har genomgått icke-operativ behandling, där återfallsluxation förekommer hos åtminstone hälften av individerna [16]. Individer som har genomgått stabiliserande kirurgi (såväl artroskopisk som öppen kirurgi) kan förvänta sig ett tillfredsställande resultat som varar över tid. Ungefär 90 procent av dessa individer är återfallsfria och idrottsaktiva 10 år efter ingreppet [25].

● Potentiella bindningar eller jävsförhållanden: Inga uppgivna.

Citera som: Läkartidningen. 2016;113:DXD4

MEDICINENS ABC

● Medicinens ABC är en artikelserie där läkare under utbildning tillsammans med handledare beskriver vanliga sjukdomstillstånd, procedurer eller behandlingar som en nybliven specialist ska kunna handlägga självständigt. Artiklarna ska ge praktisk handledning inom ett avgränsat område.

● Ta kontakt med Anne Brynolf (anne.brynolf@lakartidningen.se) för diskussion av valt ämne och upplägg innan skrivandet börjar.

REFERENSER

1. Hovelius L. The natural history of primary anterior dislocation of the shoulder in the young. J Orthop Sci. 1999;4:307-17.
2. Hanchard NC, Goodchild LM, Kottam L. Conservative management following closed reduction of traumatic anterior dislocation of the shoulder. Cochrane Database Syst Rev. 2014;(4):CD004962.
3. Andernord D, Samuelsson K, Karlsson J. ABC om Axelsmärta. Läkartidningen. 2013;110:286-9.
4. Hovelius L, Augustini BG, Fredin H, et al. Primary anterior dislocation of the shoulder in young patients. A ten-year prospective study. J Bone Joint Surg Am. 1996;78:1677-84.
5. Gasparini G, De Benedetto M, Cundari A, et al. Predictors of functional outcomes and recurrent shoulder instability after arthroscopic anterior stabilization. Knee Surg Sports Traumatol Arthrosc. 2016;24(2):406-13.
6. Whelan DB, Kletke SN, Schemitsch G, et al. Immobilization in external rotation versus internal rotation after primary anterior shoulder dislocation: a meta-analysis of randomized controlled trials. Am J Sports Med. 2016;44(2):521-32.
7. Bankart AS. Recurrent or habitual dislocation of the shoulder-joint. Br Med J. 1923;2:1132-3.
8. Robinson CM, Aderinto J. Posterior shoulder dislocations and fracture-dislocations. J Bone Joint Surg Am. 2005;87:639-50.
9. Wakai A, O'Sullivan R, McCabe A. Intra-articular lignocaine versus intravenous analgesia with or without sedation for manual reduction of acute anterior shoulder dislocation in adults. Cochrane Database Syst Rev. 2011;(4):CD004919.
10. Amar E, Maman E, Khashan M, et al. Milch versus Stimson technique for nonsedated reduction of anterior shoulder dislocation: a prospective randomized trial and analysis of factors affecting success. J Shoulder Elbow Surg. 2012;21:1443-9.
11. Paterson WH, Throckmorton TW, Koester M, et al. Position and duration of immobilization after primary anterior shoulder dislocation: a systematic review and meta-analysis of the literature. J Bone Joint Surg Am. 2010;92:2924-33.
12. Itoi E, Hatakeyama Y, Sato T, et al. Immobilization in external rotation after shoulder dislocation reduces the risk of recurrence. A randomized controlled trial. J Bone Joint Surg Am. 2007;89:2124-31.
13. Heidari K, Asadollahi S, Vafaee R, et al. Immobilization in external rotation combined with abduction reduces the risk of recurrence after primary anterior shoulder dislocation. J Shoulder Elbow Surg. 2014;23:759-66.
14. Liu A, Xue X, Chen Y, et al. The external rotation immobilisation does not reduce recurrence rates or improve quality of life after primary anterior shoulder dislocation: a systematic review and meta-analysis. Injury. 2014;45:1842-7.
15. Nowak J, Svensson B. Obruten vårdkedja med AXELINA. 2014. http://www.axelina.com/sv/kvalitet/kva_fr.htm
16. Hovelius L, Olofsson A, Sandström B, et al. Nonoperative treatment of primary anterior shoulder dislocation in patients forty years of age and younger. A prospective twenty-five-year follow-up. J Bone Joint Surg Am. 2008;90:945-52.
17. Brophy RH, Marx RG. The treatment of traumatic anterior instability of the shoulder: nonoperative and surgical treatment. Arthroscopy. 2009;25:298-304.
18. Handoll HH, Almaiyah MA, Rangan A. Surgical versus non-surgical treatment for acute anterior shoulder dislocation. Cochrane Database Syst Rev. 2004;(1):CD004325.
19. Godin J, Sekiya JK. Systematic review of rehabilitation versus operative stabilization for the treatment of first-time anterior shoulder dislocations. Sports Health. 2010;2:156-65.
20. Longo UG, Loppini M, Rizzello G, et al. Management of primary acute anterior shoulder dislocation: systematic review and quantitative synthesis of the literature. Arthroscopy. 2014;30:506-22.
21. Freedman KB, Smith AP, Romeo AA, et al. Open Bankart repair versus arthroscopic repair with transglenoid sutures or bioabsorbable tacks for recurrent anterior instability of the shoulder: a meta-analysis. Am J Sports Med. 2004;32:1520-7.
22. Pulavarti RS, Symes TH, Rangan A. Surgical interventions for anterior shoulder instability in adults. Cochrane Database Syst Rev. 2009;(4):CD005077.
23. Petrera M, Patella V, Patella S, et al. A meta-analysis of open versus arthroscopic Bankart repair using suture anchors. Knee Surg Sports Traumatol Arthrosc. 2010;18:1742-7.
24. Godin J, Sekiya JK. Systematic review of arthroscopic versus open repair for recurrent anterior shoulder dislocations. Sports Health. 2011;3:396-404.
25. Harris JD, Gupta AK, Mall NA, et al. Long-term outcomes after Bankart shoulder stabilization. Arthroscopy. 2013;29:920-33.
26. Chalmers PN, Mascarenhas R, Leroux T, et al. Do arthroscopic and open stabilization techniques restore equivalent stability to the shoulder in the setting of anterior glenohumeral instability? A systematic review of overlapping meta-analyses. Arthroscopy. 2015;31:355-63.
27. Chen L, Xu Z, Peng J, et al. Effectiveness and safety of arthroscopic versus open Bankart repair for recurrent anterior shoulder dislocation: a meta-analysis of clinical trial data. Arch Orthop Trauma Surg. 2015;135:529-38.
28. Olds M, Ellis R, Donaldson K, et al. Risk factors which predispose first-time traumatic anterior shoulder dislocations to recurrent instability in adults: a systematic review and meta-analysis. Br J Sports Med. 2015;49:913-22..