



LUND UNIVERSITY

Struma i tungbasen - differentialdiagnostik och terapi

Kitzing, Peter; Wihlborg, Anders

Published in:
Läkartidningen

1981

[Link to publication](#)

Citation for published version (APA):

Kitzing, P., & Wihlborg, A. (1981). Struma i tungbasen - differentialdiagnostik och terapi. *Läkartidningen*, 78(45), 4046-4050.

Total number of authors:

2

General rights

Unless other specific re-use rights are stated the following general rights apply:

Copyright and moral rights for the publications made accessible in the public portal are retained by the authors and/or other copyright owners and it is a condition of accessing publications that users recognise and abide by the legal requirements associated with these rights.

- Users may download and print one copy of any publication from the public portal for the purpose of private study or research.
- You may not further distribute the material or use it for any profit-making activity or commercial gain
- You may freely distribute the URL identifying the publication in the public portal

Read more about Creative commons licenses: <https://creativecommons.org/licenses/>

Take down policy

If you believe that this document breaches copyright please contact us providing details, and we will remove access to the work immediately and investigate your claim.

LUND UNIVERSITY

PO Box 117
221 00 Lund
+46 46-222 00 00

4050

Struma i tungbasen – differentialdiagnostik och terapi

Symptomtriaden gutturalt tal, dysfagi och dyspné leder tankarna till rumsin-skränkande process vid tungroten. Tillståndet kan förorsakas av benigna kronicerande förändringar såsom val-leculacystor och beskedlig hyperplasi av tungtonsillen. Men även dramatiska, livshotande förlopp kan förekomma, t ex vid akuta epiglottititer och spon-tanblödningar i en tungbasstruma. Ma-lignitet i epiglottisregionen måste ute-slutas. Docent Peter Kitzing, överläkare vid talvårdsavdelningen, Malmö all-männa sjukhus, och Anders Wihlborg, avdelningsläkare, öronkliniken, Hel-singborgs lasarett, presenterar ett fall med tungbasstruma och diskuterar i samband därmed differentialdiagnostik och behandling.

Inspektion av munhåla och svalg ingår i nästan alla praktiserande läkares dagliga undersökningsrutiner och man behöver inte vara otologspecialist för att stöta på det karakteristiska symptomkomplex som här skall redovisas. Typiska fall pre-sen-tar sig redan i dörren genom sin gutturala röstklang som liknats vid »tal med het potatis i munnen» (»hot potato voice, muffled speech»). Patienten klagar över talsvårigheter och heshet, dysfagi med trånghetskänsla i svalget och kanske även smärtor vid sväljning. Ibland förekommer dessutom andningssvårigheter och påver-kan på allmäntillståndet.

Den omedelbara orsaken till patientens besvär är lätt att fastställa genom en enkel titt i svalget. Mestadels finner man en svullnad eller tumor på tungroten eller i anslutning till epiglottis, vanligen med in-slag av inflammatorisk reaktion. Orsa-kerna till en sådan svullnad kan vara flera och kräver i vissa fall speciella utredning-ar, i andra ett snabbt insättande av kor-rekt behandling (Figur 1).

Det beskrivna frågekomplexet aktuali-serades vid öronkliniken i Malmö genom en patient med tungbasstruma. Patienten hade insjuknat akut med symptom på övre luftvägsinfektion och svalgobstruktion. Den preliminära diagnosen, akut inflam-mation i en valleculecysta, måste snart revideras. Genom en korrekt utredning förhindrades kirurgisk exstirpation av pa-tientens enda fungerande tyreoidaeav-nad utan omedelbar substitution.

De på så sätt aktualiserade diagnostiska och terapeutiska fallgröparna föranledde en inventering av vilka patienter som bli-vit inlagda på kliniken med resistenser i tungrots- och epiglottisregionen.

Fallbeskrivning

22-årig tidigare frisk kvinnlig kontorist. Efter 3–4 dagars övre luftvägsinfektion med måttlig temperaturstegring uppträdde lätta andningssvårigheter och oförmåga att tala, vilket ej upplevdes som vanlig heshet. Måttliga smärtor i halsregionen. Vid inläggning på öronkliniken noterades

viss påverkan på allmäntillståndet, avsak-nad av andningssvårigheter med »grötigt tal». På tungbasen en valnötsstor resi-stens, rodnad och kärlinjicerad. Inspek-tion av larynx omöjlig.

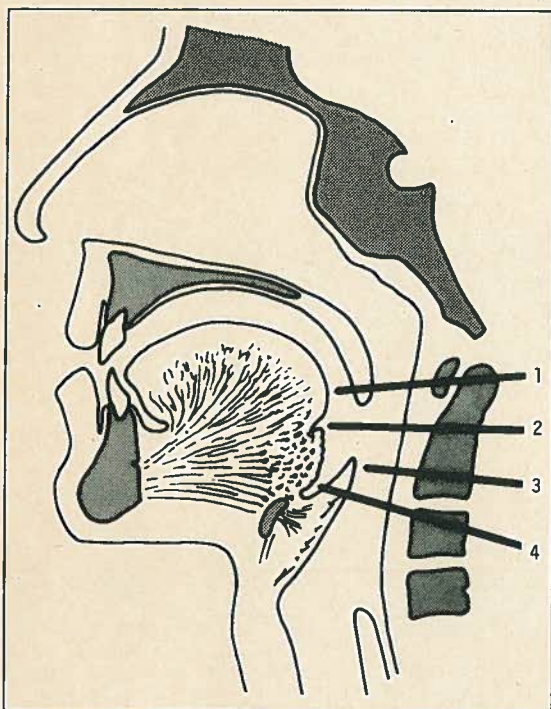
PBD: akut inflammation i vallecule-cysta. Vid provpunktion i narkos intet utbyte. PAD från provexcision: slemkört-lar, ingen tyreoidaeavvävnad. Scintigrafi uppskjuten på grund av jodblockering ge-nom jodhaltig hostmedicin. Ny provexci-sion gav PAD: tyreoidaeavvävnad. Tekne-tium-scintigrafi av tyreoidae och spott-körtlarna: tungbastyreoidae, inget upptag på halsen (Figur 2).

Opererad via horisontalsnitt över tung-benet med enukleationsresektion av 4 cm stor resistens på tungbasen bestående av tyreoidaeavvävnad; samtidigt resektion av mellersta tredjedelen av tungbenet. För-loppet postoperativt komplikationsfritt. Efter operationen tyreoidaeasubstituerad. Inga hållpunkter för rubbningar av cal-ciummetabolismen. Vid polikliniska kon-troller subjektiv normalisering av talet. Lokalstatus på tungan u a.

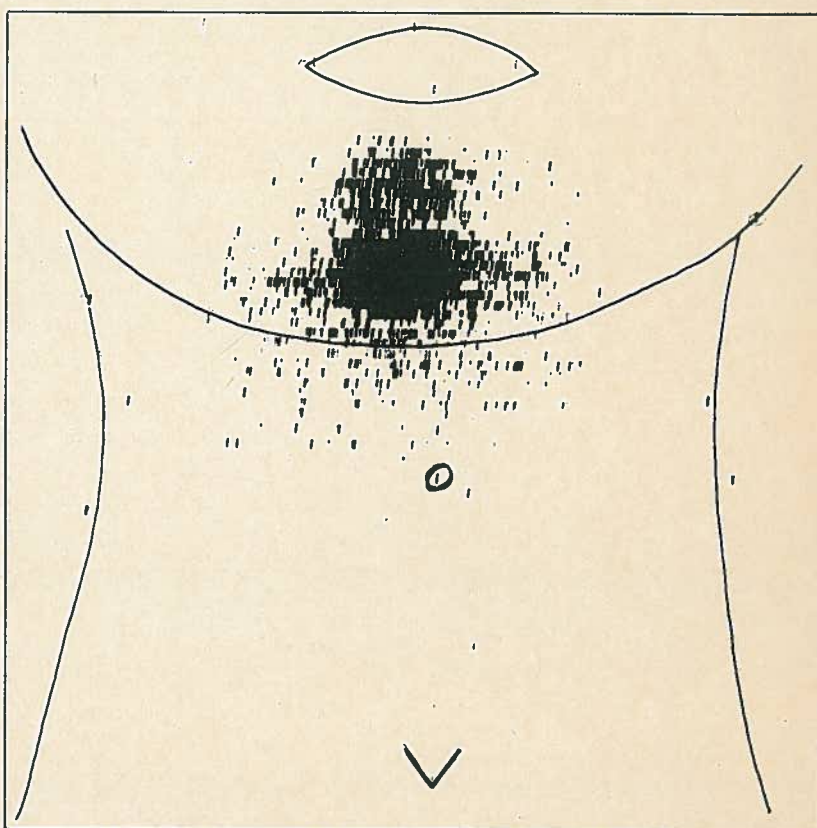
Diagnos

Aberrant tyreoidaeavvävnad kan före-komma var som helst längs den embryolo-giska ductus thyreoglossus som sträcker sig i mittlinjen mellan foramen caecum på tungbasen och regio thyreoidae på halsen. Tungbastyreoidae uppfattas oftast som en hämningsmissbildning men någon adekvat förklaring till denna uteblivna descensus av tyreoidae har inte kunnat ges. Aggregat av tyreoidaeavvävnad lateralt på halsen bör misstänkas vara metastaser av högt diffe-rentierad tyreoidaeacancer.

Cirka två tredjedelar av patienter med tungbastyreoidae anges sakna tyreoidae-



Figur 1. Mediansnitt genom munhåla och svalg.
1: Tungbasen med varierande förekomst av lymfatisk vävnad (tonsilla lingualis). 2: Foramen caecum med eventuellt kvarstående rester av ductus thyreoglossus, som kan ge upphov till struma baseos linguae. 3: Epiglottis, säte för epiglottit och epiglottiscancer. 4: Vallecule epiglottidis, som kan innehålla cystor.



Figur 2. Tyreoidaeascintigram från tungbasstruma. Patienten saknar fungerande tyreoidaeavvävnad på halsen.

vävnad på halsen. Säkra uppgifter om frekvensen av tyreoidavävnad på tungbasen saknas, då anomalin i många fall ej ger några symtom. Liksom beträffande struma i övrigt överväger kvinnorna bland dem som får besvär av sin tungbastyreoida. Något över trehundra sådana fall har blivit beskrivna i litteraturen.

Symtomatologin växlar något. Vanligast är den för tungbassvullnad karakteristiska kombinationen av dysfagi, dysfoni och dyspné. Symtomen kan vara mycket milda, men dramatiska tillstånd med svår asfyxi eller stora spontanblödningar har beskrivits. Typisk ålder för insjuknande är mellan 12 och 30 år, ej sällan i anslutning till menarche eller en graviditet. Tungbasstruma har dock rapporterats redan hos nyfödda och den kan debutera så sent som i menopausen. Cancersvullnad kan förekomma, och enligt vissa undersökningar är detta vanligast hos män.

Vid diagnostiken är utseendet av svullnaden på tungbasen inte till någon hjälp (Figur 3). Tungstruma av den mest skiftande storlek, form och färg har beskrivits. Larynxspegel är förutsättning för fullgod inspektion av tungbasen och vallecula. Diagnosen erhålls genom biopsi, som dock i sig innebär avsevärda risker i form av stora blödningar, infektion och nekros i struman samt i vissa fall hypotyreos, om nämligen till följd av biopsin all patientens fungerande tyreoidavävnad destrueras eller avlägsnas.

Genom scintigrafi kan man kartlägga förekomsten av fungerande tyreoidavävnad. Dessutom bör sedvanliga tyreoidafunktionsprov genomföras. Omkring 70 procent av patienter med symtomgivande tungstruma är hypotyreotiska. Detta lär gälla inte minst nyfödda med tungbastyreoida. Vid utredning kartläggs lämpligen även paratyreoidafunktionen.

Behandling

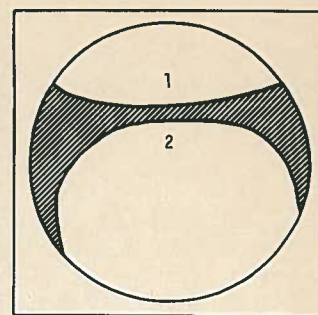
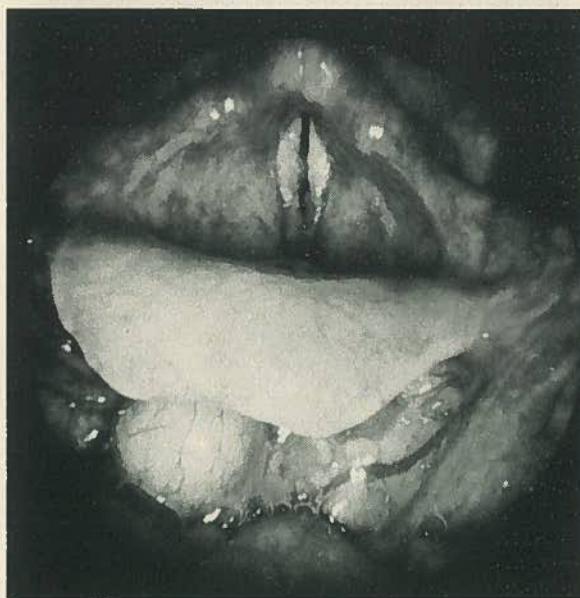
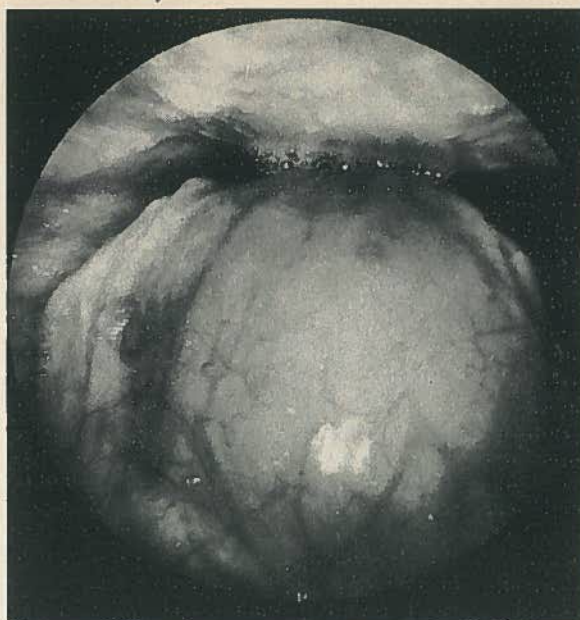
Alla diagnostiserade fall av tungbastyreoida behöver inte nödvändigtvis opereras. Operationsindikation är svår dysfagi, dyspné eller talsvårigheter, upprepade eller svåra blödningar (10 procent i vissa material), okontrollerbar hypertyreos, degeneration med nekros samt malignitetsmisstanke. Eftersom endast ett fåtal män med tungbasstruma beskrivits och nästan samtliga av dessa uppvisat malignitet, rekommenderas profylaktisk exstirpation i samtliga fall av tungbasstruma hos män över 30 år.

Postoperativt bör man vara beredd att sätta in tyreoidasubstitution. Enstaka patienter har även drabbats av svårbehandlad hypoparatyreoidism [1].

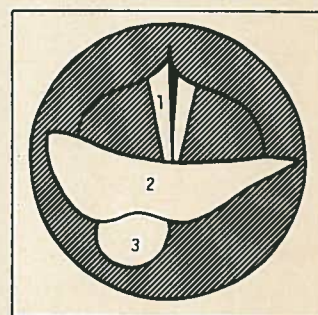
Differentialdiagnostiska överväganden

Som differentialdiagnostiska alternativ bör man i första hand tänka på tungtonsillit, inflammation i valleculacysta och epiglottit.

□ **Tungtonsilliten**, som företrädesvis drabbar patienter i övre medelåldern, är ovanlig i jämförelse med inflammationer i övriga delar av den lymfatiska svalgringen. Förutom av tonsilla lingualis består denna av tonsillae palatinae (»mandlarna»), tonsilla pharyngea som ger upp-



Figur 3.
Tungbasstruma.
1: Bakre svalgväggen.
2: Tungbasen med struma.



Figur 4.
Valleculacysta.
1: Stämband.
2: Epiglottis.
3: Cysta i vallecula.

hov till adenoida vegetationer (»polyp bakom näsan») och annan diffust spridd lymfatisk vävnad. Adenoider förekommer hos flertalet barn i förskoleåldern och den akuta tonsilliten är en vanlig sjukdom från barndomen upp i trettiårsåldern.

Den akuta tungtonsilliten uppges i litteraturen kunna ge upphov till allvarliga sjukdomstillstånd med symptomtriaden dysfagi, dysfoni och dyspné men även mycket hög feber, trismus, främmande kroppskänsla och ömmande submentala lymfkörtlar. Kollaterala larynxödem, tungabscesser och flegmonen kan ge upphov till livshotande asfyxistillstånd.

Sedan man med antibiotika bemästrat den akuta infektionen bör provexcision från tungbasen tagas för uteslutande av preepiglottisk cancer. Malignitetstecken såsom otalgi, trismus, hypersalivation och foetor ex ore uppträder först sent i förloppet av denna typ av cancer [2, 3].

□ **Valleculacystan** är den vanligaste av alla larynxcystor. Den utgår från epiglottis linguala sida, utbreder sig i submukosan men respekterar brosket och fyller ej sällan ut hela vallecularegionen. Storle-

ken växlar mellan några millimeter och fem centimeter. Utseendet är lättare att känna igen än att beskriva. Ytan är glatt, färgen är gulvit, gråaktig eller rosa beroende på cystväggens tjocklek. Oftast är cystans yta överdragen av en karakteristisk kärlteckning (Figur 4 och denna veckas bildgåta). Symtomatologin är föga dramatisk, somliga fall upptäcks först som bifynd vid rutinundersökningar.

Smärre valleculacystor kan exstirperas via laryngoskop. Valleculacystor, som är så stora att deras omfång överskrider laryngoskopmyningen, kan lämpligare opereras med hängande huvud och tung-hållare som vid tonsillektomi.

Vid exstirpationen bör man var beredd att behärska tämligen stora blödningar. Epiglottisbrosket får vid operationen inte exponeras eller skadas på grund av risken för kondrit. Enligt vissa författare föreligger risk för cancerväxt i kanten av en valleculacysta. Detta och asfyxirisken vid akut infektion i cystan är anledningen till att exstirpation rekommenderas [4, 5].

□ **Akut epiglottit** har tidigare betraktats som enbart en barnsjukdom. Den före-

► kommer emellertid ej sällan även hos vuxna och utgör således en viktig differentialdiagnos som måste uteslutas i fall med svullnad vid tungbasen.

Peter Kitzing
Anders Wihlborg

Litteratur

1. Baughman RA. Lingual thyroid and lingual thyroglossal tract remnants. *Oral Surg* 1972;34:781-99.
2. Berendes J. Funktionsstörungen des Kehlkopfes. *HNO* 1963;2:2:1147-87.
3. Schantz A, Goodman M, Miller D. Papillary hyperplasia of the lingual tonsil. *Arch Otolaryngol* 1972;95:272-3.
4. Asherson N. Large cysts of the epiglottis: A classification and case records. *J Laryngol Otol* 1957;71:731-43.
5. Kleinsasser O. *Micro-laryngoscopy and endolaryngeal microsurgery*. Philadelphia: WB Saunders, 1968.